IMUNOMARCAÇÃO DE COX-2 EM MODELO DE CARCINOGÊNESE MAMÁRIA POR INDUÇÃO QUÍMICA

Immunostaining of COX-2 in Model of Breast Carcinogenesis by Chemical Induction

COUTO,Tatiana Mira
Faculdade de Jaguariúna – FAJ

COUTO, Tatiana Mira
Faculdade de Jaguariúna – FAJ

ZAMBONATTO, Otávio Augusto Vieira d'Almeida
Universidade Estadual de Campinas – UNICAMP

ALVES-JUNIOR, Marcos José
Universidade Estadual de Campinas – UNICAMP

RENNÓ, André Lisboa
Universidade Estadual de Campinas – UNICAMP / Faculdade de Jaguariúna - FAJ

Resumo: A mama é um dos principais órgãos do corpo humano onde não são totalmente desenvolvidos após o nascimento, desenvolve-se ao decorrer da vida por diferentes modificações. Sabe-se que este órgão sofre mutações podendo desenvolver um câncer mamário onde é a neoplasia mais diagnosticada no mundo entre as mulheres sendo responsável pelo alto índice de mortalidade entre as mulheres. Esta neoplasia depende de vários fatores biológicos e moleculares onde há evidencias da expressão de COX-2 em tumores mamários, havendo dificuldades nas estratégias terapêuticas promovendo a importância de se estudar esta malignidade. Buscou-se então por meio da metodologia o objetivo de avaliar-se a expressão da Cox-2 em modelos de carcinoma mamário gerado por indução química com DMBA em ratas Sprague-Dawley virgens com 40 a 45 dias de vida na dose 100mg/kg de peso vivo diluída em 1 ml de óleo de soja e administrada intragastricamente por gavagem.De acordo com este método obteve-se resultados média de 4 tumores desenvolvidos por animal sendo estes encontrados bilateralmente. A média do volume tumoral foi de 3,74cm 3 obtendo-se subtipos histológicos predominantes de carcinomas ductais, tumores filoides e carcinomas papelífero. A imunomarcação da COX-2 foi predominante citoplasmática e nuclear, manifestando apenas em tecidos de carcinoma ductal, sendo expressa em 55,61% das células cancerígenas, concluindo que o modelo de carcinogenêse mamária por DMBA em ratas SD virgens é um bom modelo a ser utilizado em estudos experimentais *in vivo* com foco na COX-2.

Palavras- chaves:Câncer de mama,neoplasia,expressão de COX-2.

Abstract: The breast cancer is one of the main organs of the human body which are not fully developed after birth, develops due lifelong through different modifications. It is known that this body mutates and can develop a breast cancer which is the most diagnosed cancer worldwide among women being responsible for the high mortality rate among women. This neoplasm depends on various biological and molecular factors where there is evidence of COX-2 expression in breast tumors, with difficulties in therapeutic strategies promoting the importance of studying this malignancy. This paper aims to, through methodology, to assess Cox-2 expression in breast carcinoma models generated by chemical induction with DMBA in virgin Sprague-Dawley rats 40 to 45 days of life in a dose 100 mg / kg of body weight diluted in 1 ml of soybean oil and administered intragastrically by gavage. Accordance with this method yielded average results of 4 tumors developed by these animals being found bilaterally. The mean tumor volume was 3,74cm 3 yielding predominant histological subtypes ductal carcinoma, phyllodes tumors and carcinomas papillary. The immunostaining of COX-2 was predominantly cytoplasmic and nuclear, manifesting only in ductal carcinoma tissue and is expressed in 55.61% of the cancer cells, finding that the mammary carcinogenesis model by DMBA in virgin SD rats are a good model to be used in experimental studies in vivo focused on COX-2.

Key -words: breast cancer , cancer , COX -2 expression

INTRODUÇÃO

Câncer de mama representa a neoplasia mais comum no sexo feminino, sendo responsável por um grande índice de morte (1,2). Mesmo com o avanço do diagnóstico e de novas estratégias terapêuticas é necessário conhecer mecanismos de prevenção, a fisiopatologia da iniciação e da promoção tumoral (1). A utilização de moduladores hormonais, recomendações de dietas específicas e o uso de inibidores da ciclo-oxigenase são promissores para o controle e prevenção da doença (1).

Para o estudo do câncer mamário e de outras neoplasias é comum a utilização da experimentação animal (3, 4). Estudos in vivo podem fornecer dados importantes sobre a doença, enriquecendo o conhecimento sobre o tema (3). Modelos murinos que utilizam as espécies de ratas Sprague-Dawley (SD) e Wistar-Furth são úteis nos estudos de câncer de mama, já que os tumores desenvolvidos nestes animais mantêm diversas semelhanças aos diversos subtipos histológicos em mulheres (1, 3). Estas espécies de murinos são suceptíveis ao desenvolvimento de lesões mamárias através da indução

química, como pela exposição ao carcinogênico 7,12-dimetilbenz(a)antraceno (DMBA) ou N-metilnitroureia (NMU) (1, 3, 5, 6).

Dentre os interesses em modelos de carcinogênese mamária, é a tentativa de reproduzir modelos que expressem diversas proteínas, enzimas e receptores comumente vistos na clínica. Dentre os marcadores presentes na clínica estão receptores hormonais (eg. estrógeno e progesterona) e índice de proliferação (eg. Ki67) (7, 8). Além dos marcadores clássicos citados utilizados em rotinas no diagnóstico por amostras histológicas a pesquisa e identificação de outras proteínas e enzimas podem ser úteis, contribuindo para o diagnóstico e para a escolha da estratégia terapêutica. Dentre estes marcadores destaca-se a ciclo-oxigenase 2 (COX-2). Atualmente, novas opções terapêuticas vêm se destacando, como a utilização de inibidores da COX-2 (eg. ácido acetilsalicílico) para o tratamento de neoplasias (9).

A COX é uma enzima responsável pela produção de prostaglandinas (10,11). Dentre o aspecto patológico, a COX-2 esta ligada a fisiopatologia do tumor mamário, contribuindo para o desenvolvimento e malignidade da doença (12). A expressão a COX-2 em diversas neoplasias correlaciona-se com piores prognósticos, volume tumoral, índice de proliferação celular e metástase linfática (8). Outros estudos demonstram que a COX-2 é responsável pela carcinogênese, angiogênese, proliferação celular e prevenção de apoptose por células tumorais (9).

Dada a importância fisiopatológica da COX-2 em neoplasias, como na mama, este se torna um importante biomarcador, tornando-se um alvo terapêutico promissor (9). Este trabalho tem como objetivo estudar a avaliar a expressão de COX-2 em neoplasias mamárias em ratas SD utilizando o modelo de carcinogênese química por DMBA.

METODOLOGIA

Tratamento

Ratas Sprague-Dawley virgens pesando 150-180 g foram adaptadas durante uma semana ao Biotério do Departamento de Farmacologia-Unicamp. As ratas foram mantidas em gaiolas plásticas alimentadas com ração para roedores e água “ad libthium” sob temperatura em média de 22°C em foto

período de 12h (ciclo calro/escuro). Com 40 a 45 dias de vida os animais foram tratados com uma dose única de 100 mg/Kg de DMBA diluída em 1 ml de óleo de soja (n=4, Comitê de ética 2335-1 CEUA-IB).

Análise Tumoral

Após o desenvolvimento macroscópico da neoplasia mamária (com dimensões 1 x 1 cm de largura e comprimento), os animais foram analisados clinicamente durante 15 dias consecutivos. No final do período proposto, os animais foram submetidos à necropsia com ênfase no tecido mamário. Os tumores foram analisados clinicamente quanto à textura, peso e volume. O volume foi verificado com auxílio de um paquímetro digital utilizando a fórmula π a x b x c/6 (sendo a, b e c as três maiores dimensões do tecido). Amostras de tumores foram fixados por 24 horas em formalina 10%, processados por baterias automatizadas de álcool e xilol e incluídos em parafina. Lâminas de 5 µm foram confeccionadas, coradas pelo método clássico de hematoxilina e eosina e analisados por microscopia de luz.

Análise de COX-2

Para a análise de COX-2 foi utilizado o método de imuno-histoquímica. Após a confecção de lâminas de 5 µm, os tecidos (o maior tumor desenvolvido por animal) foram desparafinizados, hidratos e bloqueados com peroxidade endógena (banhos de H2O2 10 volumes). Para a recuperação antigênica utilizou-se tampão citrato de sódio (pH 6,0). As amostras foram incubadas com anticorpo primário anti-COX-2(1:150 – Clone CX-294, Dako), anticorpo secundário e revelados a reação com substrato cromogênico de tetraidrocloreto de 3-3'-diaminobenzidina (DAB). Os cortes foram contracorados com hematoxilina de Mayer e alocaram-se lamínulas. Realizou-se controle negativo omitindo a etapa da incubação do anticorpo primário.

A quantificação foi realizada através da seleção de 10 campos de médio aumento (200x) aleatórios. Procedeu-se a contagem de células epiteliais positivas para a marcação de COX-2 e negativas por campo. As imagens foram analisadas manualmente por dois observadores (cegos às intervenções), utilizando o programa Image J (NIH, USA). Para a captura das imagens foi

utilizado microscópio óptico (Leica DM 5000B, Alemanha) com sistema de fotomicroscopia digital (câmera CCD).

RESULTADOS

Após em média 45 dias o tratamento agudo, todos os animais desenvolveram tumores mamários com lesões macroscópicas. Os tumores foram desenvolvidos em ambas as linhas mamárias (bilateralmente) e os tumores apresentavam-se aspectos arredondados com projeções irregulares e com boa delimitação em relação aos outros tecidos adjacentes (Figura 1). Na tabela 1 são demonstradas as características de cada tumor após o período experimental (15 dias pós-formação de lesão macroscópica). A média de tumores desenvolvidos por animal foi de 4,5 tumores (variando de 2 a 8 nódulos malignos), com uma média de volume tumoral total de 10,42 cm^3.

Na análise microscópica por hematoxilina-eosina os tumores foram classificados como mistos, sendo compostos por mais de um tipo histológico com a predominância do carcinoma ductal. Os outros subtipos histológicos encontrados foram lesões papelíferas e tumor filoide.

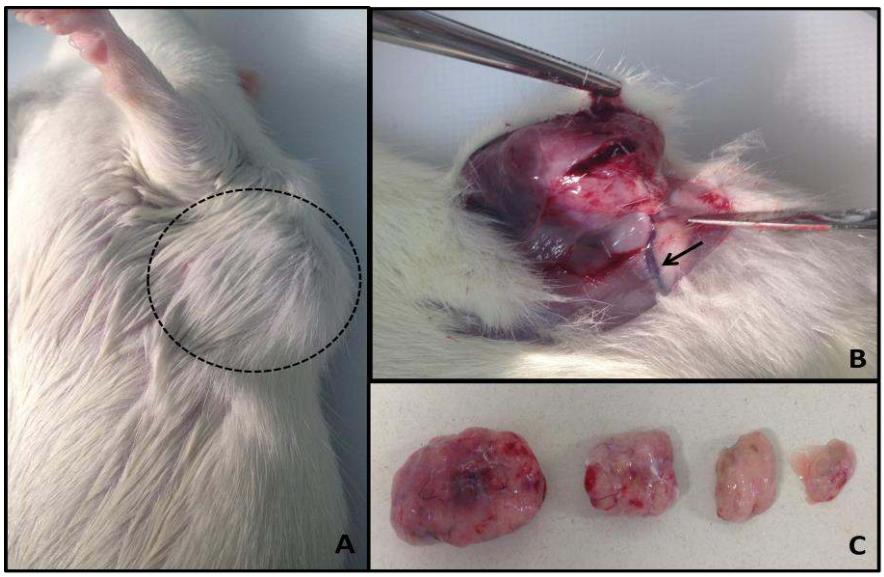

Figura 1. Análise macroscópica dos tumores mamários. **A-** Lesão neoplásica, **B-** Circulação sanguínea do tumor (seta) e **C-** Tumores desenvolvidos em um único animal (Rata 1).

Tabela 1. Dados sobre a neoplasia mamária desenvolvida nos animais após o período experimental.

Animal	N. de Tumores	Volume Tumoral Total (cm^3)	Peso tumoral total (g)
R1	4	7,86	15,05
R2	4	12,3	17,9
R3	8	19,7	26,52
R4	2	1,83	3,13
Média e Desvio Padrão	4,5±2,51	10,42±7,52	15,65±9,66

Para análise da expressão por imunomarcação de COX-2 foi selecionado o maior tumor desenvolvido por animal. Os testes foram realizados utilizando anticorpos primários do clone CX-294 de COX-2. A contagem procedeu-se pela porcentagem de células positivas para a marcação. Na figura 2 é ilustrada a expressão de COX-2 em ductos mamários. A marcação da COX-2 foi positiva parte na membrana celular e parte no citoplasma (figura 2 C). A figura 2 D é uma fotomicrografia de uma amostra de controle negativo, com ausência de marcações primárias e secundárias.

Na quantificação do número de células positivas foram consideradas células epiteliais com a presença de marcação de COX-2, fraca, média ou forte. A tabela 2 exibe os dados de quantificação (10 campos de aumento de 200x). 55,61% das células epiteliais expressaram COX-2.

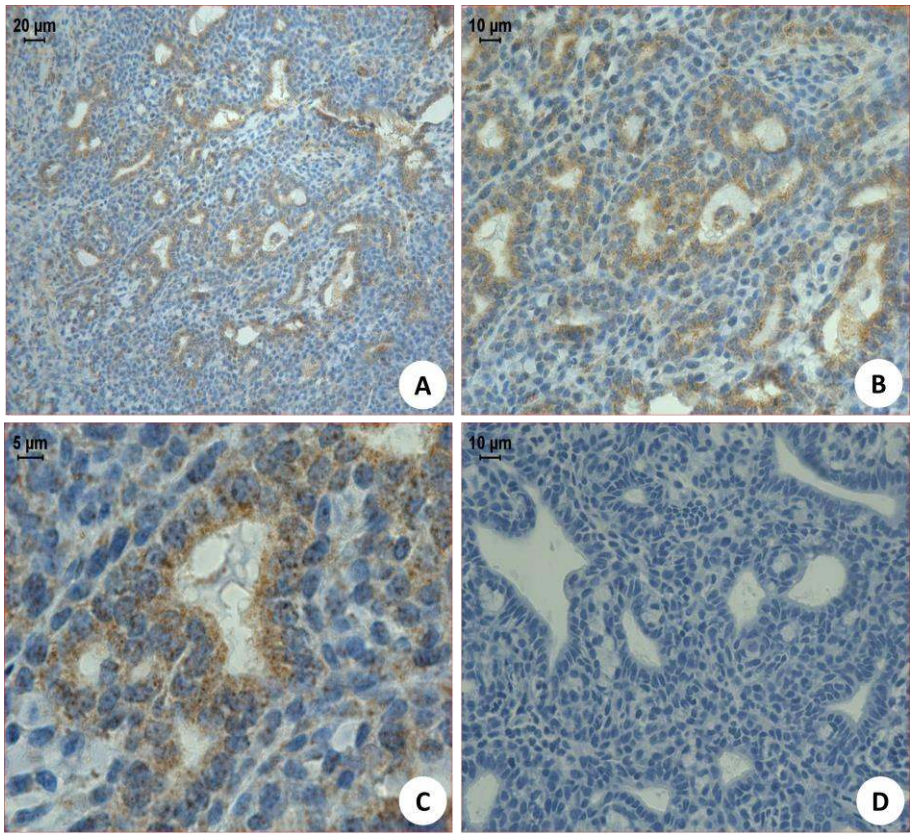

Figura 2. Imunomarcação de COX-2 em tumores mamários de ratas Sprague-Dawley. A, B e C ilustram reações positivas e D controle negativo. Contra-colaração: Hematoxilina. Escalas: 20 µm (200x), 10 µm (400x) e 5 µm (1000x).

Tabela 2. Quantificação de COX-2 em tecidos mamários neoplásicos.

Animal	Células positivas	Células Negativas	Total de Células	% de células positivas
R1	2332	2251	4583	50,88
R2	526	397	923	56,98
R3	424	156	580	73,10
R4	1012	1426	2438	41,50
Média e Desvio Padrão	1073,5±877	1057,5±967	2131±1823	55,61±13

A marcação da COX-2 concentrou-se em áreas do carcinoma ductal. Em áreas sem alterações diagnósticas microscópicas houve uma marcação de baixa intensidade nas células epiteliais dos ductos e dos alvéolos (figura 3 A). A marcação foi negativa em tumores filoides (figura 3 B).

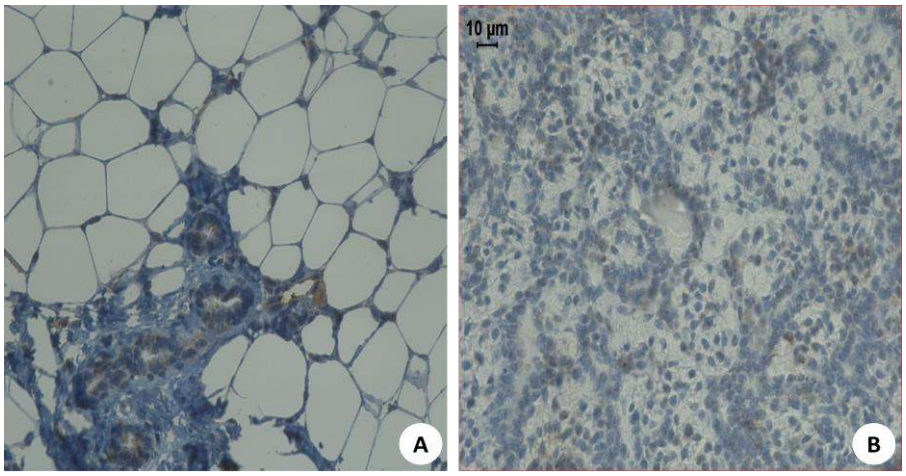

Figura 3. Expressão de COX-2 por imuno-histoquímica em tecido mamário sem lesão (A) e no subtipo filoide (B). Contra-coloração: Hematoxilina-eosina, escala 10 µm (200x).

DISCUSSÃO

Câncer de mama é a neoplasia com maior incidência no sexo feminino (11). O número de novos casos vem aumentando em países industrializados e em países de desenvolvimento, como o Brasil (12). Os riscos para o desenvolvimento da neoplasia incluem nuliparidade, menarca precoce, gravidez em idades avançadas, histórico familiar, menopausa tardia, terapia de reposição hormonal, obesidade na menopausa e histórico de lesões benignas na mama (12).

Estudos científicos vêm comprovando que o câncer mamário se desenvolve através de alterações moleculares, seguido do processo de oncogênesis de: iniciação, promoção e progressão maligna (12). O câncer de mama também é caracterizado pelo alto índice de metástases, sendo uma das principais causas de morte por esta doença já que as terapias atuais podem falhar na tentativa de inibir estes processos (12). O tratamento do câncer de mama incluem cirurgias de remoção tumoral, radioterapia, quimioterapia, terapia hormonal (11, 12). Há hipóteses que o uso de anti-inflamatórios não esteroidais (AINE) possam contribuir no tratamento farmacológico do câncer (9, 13).

Para maiores estudos sobre a fisiopatologia e a busca de novas alternativas e estratégias terapêuticas são utilizados modelos da doença em animais *in vivo* (12). Dentre os modelos *in vivo* estão a indução química por DMBA (1). DMBA é um composto hidrocarboneto aromático policíclico capaz de aumentar a produção de radicais livres, causando lesões aos ácidos nucleicos de células mamárias (11, 12, 13). Morfologicamente, as lesões tumorais em ratos desenvolvidas pela exposição ao DMBA são bem próximas das lesões mamárias em mulheres (12).

Este trabalho teve como objetivo geral avaliar a expressão de ciclo-oxigenase-2 (COX-2) no modelo químico utilizando DMBA em ratas Sprague-Dawley (SD) virgens, validando o modelo experimental para protocolos experimentais visando a vias de sinalização celulares, diagnóstico ou com a utilização inibidores da COX. Ciclo-oxigenase é uma enzima inflamatória induzida através de citocinas, que catalisa a conversão de ácido araquidônico em prostaglandinas (7, 10, 12). A expressão de COX-2, isoforma induzível em câncer pode estimular a angiogênese (via indução de fator de crescimento endotelial – VEGF) e está associado ao crescimento tumoral, invasão tecidual e metástases (2, 10, 12). A expressão de COX-2 em células tumorais é regulada através de oncogênese, fatores de crescimentos e citocinas (7).

Há indícios da expressão de COX-2 em tumores mamários induzidos por DMBA em ratas SD (11, 12, 14). A inibição de COX-2 nesses tumores impacta no crescimento e desenvolvimento tumoral e na formação da angiogenêse (11). Estudos demonstram que ao inibirem a expressão da COX-2 podem levar as células malignas a processos de apoptose (11).

Em nossos resultados utilizou-se método de imuno-histoquímica para avaliação da COX-2. A imuno-histoquímica é amplamente utilizada na clínica, facilitando o diagnóstico e fornecendo informações sobre a patogênese (15). Esta técnica histológica dá a oportunidade de observar a localização da expressão enzimática no tecido. Em nossos resultados a COX-2 foi expressa na membrana e citoplasma das células epiteliais. Mais de 50% foram positivas para COX-2, sugerindo que a COX-2 deve estar ligada a diversos processos patológicos neste modelo. As altas percentagens de células positivas validam o método como uma boa opção para estudos focados na ciclo-oxigenase ou pelo

uso de inibidores da enzima. A expressão foi concentrada na área do carcinoma ductal.

Há hipóteses que a superexpressão de COX-2 no tumor mamário está associado ao desenvolvimento tumoral e com um pior prognóstico (9). Em modelos *in vitro* observando a ação de um inibidor seletivo de COX-2 em culturas celulares de câncer mamário altera o ciclo celular diminuindo a fase de Síntese (fase S) e aumentando a fase G0/G1 (13). Já em modelos in vivo inibidores seletivos contribuem para diminuir o incremento tumoral durante o tratamento experimental (13). Já em estudos clínicos, a expressão de COX-2 em tumores correlaciona-se positivamente a uma diminuição de sobrevida e ao aumento do volume tumoral (7, 8). Estudos sobre diagnósticos por imuno-histoquímica demonstram um índice de 40 a 70% de positividade para COX-2 em amostras de tumores mamários (8, 9).

.

CONSIDERAÇÕES FINAIS

Pelos resultados, conclui-se que o modelo de carcinogenêse mamária por DMBA em ratas SD virgens é um bom modelo a ser utilizado em estudos experimentais *in vivo* com foco na COX-2.

REFERÊNCIAS BIBLIOGRÁFICAS

1. BARROS, A.C.S.D. *et al*. **Induction of experimental mammary carcinogenesis in rats with 7,12-dimethylbenz(a)anthracene**. *Rev. Hosp. Clín. Fac. Med. S. Paulo 59(5):257-261, 2004.*

2. DEBARSHI, J. *et al*. **Role of Cyclooxygenase 2 (COX-2) in Prognosisof Breast Cancer.** Indian J Surg Oncol (March 2014) 5(1):59–65 DOI 10.1007/s13193-014-0290y.

3. COSTA, I. *et al.* **Histopathologic Characterization of Mammary Neoplastic Lesions Induced With 7,12-dimethylbenz(a)anthracene in the Rat**. *Arch Pathol Lab Med, 2002: 126(8):915-27.*

4. RUSSO, J. *et al.* **Atlas and Histologic Classification of Tumors of the Rat Mammary Gland.** Journal of Mammary Gland Biology and Neoplasia, Vol. 5, No. 2, 2000.

5. SHARMA, D. *et al*. **Quantification of epithelial cell differentiation in mammary glands and carcinomas from DMBA and MNU-exposed rats**. Plos one, 2011.

6. THOMPSON, H.J. *et al* .**Ovarian hormone dependence of pre-malignant and malignant mammary gland lesions induced in pre-pubertal rats by 1-methyl-1-nitrosourea in rats**. Carcinogenesis, 1998.

7. MOSALPURIA, K. et al. **Cyclooxygenase-2 expression in non-metastatic triple-negative breast cancer patients**. Molecular and Clinical Oncology, 2014.

8. SUN, L. *et al*. **Expressions of ER, PR, HER-2, COX-2, and VEGF in primary and triple- negative breast cancer patients**. MOLECULAR AND CLINICAL ONCOLOGY 2: 845-850. 2014.

9. HOLMES, M. D. *et al*. **COX-2 expression predicts worse breast cancer prognosis and does not modify the association with aspirin**. Breast Cancer Res Treat. November;130(2): 657–662. 2011.

10. JIE, T. *et al* .**Department of Molecular Carcinogenesis, Science Park, The University of Texas** MD Anderson Cancer Center, 1808 Park Road 1C, Smithville, Texas USA 78957.

11. PANDI, M. et al. **Anticancer activity of fungal taxol derived from Botryodiplodia theobromae Pat., an endophytic fungus, against 7, 12 dimethyl benz(a)anthracene(DMBA)-induced mammary gland carcinogenesis in Sprague dawley rats.** Biomedicine & Pharmacotherapy 64 (2010) 48–53.

12. LAKSHMI, A. *et al*. **Tangeretin, a citrus pentamethoxyflavone, exerts cytostatic effect via p53/p21 up-regulation and suppresses metastasis in 7,12-dimethylbenz(α)anthracene-induced rat mammary carcinoma.** Journal of Nutritional Biochemistry 25 (2014) 1140–1153.

13. GIULIANA, A. *et al.* **The aspirin metabolite, salicylate, inhibits 7,12-dimethylbenz[a]anthracene-DNA adduct formation in breast cancer cells.** INTERNATIONAL JOURNAL OF ONCOLOGY 28: 1131-1140, 2006.

14. ZHI-JUN, D. *et al.***Antitumor activity of the selective cyclooxygenase-2 inhibitor, celecoxib, on breast cancer in Vitro and in Vivo**; Cancer Cell International 2012, 12:53.

15. WARD, JM. REHG JE. **Rodent immunohistochemistry: pitfalls and troubleshooting**. Veterinary Pathology, 51(1), 88-101, 2014.

Sobre os autores

Tatiana Mira do Couto
Aluna do 6º Semestre do curso de farmácia na Faculdade de Jaguariúna, conclusão prevista para 2017
Participação em Projeto de Iniciação Cientifica na Universidade Estadual de Campinas - Agosto de 2014 a Dezembro de 2015
Inglês Intermediário
Email para contato: tatianacouto79@gmail.com

Raquel Medeiros Pereira
Aluna do 4º Semestre do curso de farmácia na Faculdade de Jaguariúna, conclusão prevista para 2018
Participação em Projeto de Iniciação Científica na Faculdade de Jaguariúna - Fevereiro a Dezembro de 2015
Inglês avançado
Email para contato: raquel.mp283@gmail.com

Otávio Augusto Zambonatto Vieira d'Almeida
Aluno do 8º Semestre do curso de farmácia na Faculdade de Jaguariúna, conclusão prevista para 2016
Participação em Projeto de Iniciação Científica na Faculdade de Jaguariúna - Fevereiro a Dezembro de 2015
Inglês fluente
Email para contato: ozambonatto@hotmail.com

Marcos José Alves-Junior
Graduação em Ciências Biológicas pela Universidade de São Paulo (2008), mestrado em Farmacologia pela Universidade Estadual de Campinas (2012) e doutorado em andamento pela Fisiopatologia pela Universidade Estadual de Campinas.
Inglês Fluente
Email para contato marcosjajr@bol.com.br

André Lisboa Rennó

Graduação em Ciências Farmacêuticas pela Pontifícia Universidade Católica de Campinas (2007), mestrado em Farmacologia pela Universidade Estadual de Campinas (2010) e doutorado em Farmacologia pela Universidade Estadual de Campinas (2014). Atualmente faz pós-doutorado em Farmacologia pela Universidade Estadual de Campinas e é professor e coordenador do curso de Farmácia de Jaguariúna

Inglês Fluente

Email para contato andrenno@yahoo.com.br