ANÁLISE DE LESÕES SECUNDÁRIAS EM RATAS SPRAGUE-DAWLEY SUBMETIDAS A UM MODELO DE CARCINOGÊNESE MAMÁRIA POR INDUÇÃO QUÍMICA

Analysis of secundary lesions in Sprague-Dawley rats subject to a mammary carcinogenic model by chemical inducing

PEREIRA, Raquel Medeiros
Faculdade de Jaguariúna – FAJ

COUTO, Tatiana Mira
Faculdade de Jaguariúna – FAJ

ZAMBONATTO, Otávio Augusto Vieira d'Almeida
Faculdade de Jaguariúna – FAJ

ALVES-JUNIOR, Marcos José
UNICAMP

RENNO, André Lisboa
UNICAMP/Faculdade de Jaguariúna – FAJ

Resumo: O câncer de mama ainda persiste como a neoplasia maligna que mais mata mulheres em todo o mundo. Diversos modelos carcinogênicos em ratas são utilizados para que essa doença possa ser mais estudada. Sendo assim, este trabalho tem como objetivo, através da indução do 7,12-dimetilbenzantraceno (DMBA), investigar as lesões secundárias decorrentes do tratamento com este modelo carcinogênico. Como método experimental, 10 ratas de 40 dias de idade foram utilizadas. Foram divididas igualmente em grupo controle e grupo tratado com o DMBA e, após desenvolvimento tumoral, foram submetidos à eutanásia e coleta de órgãos. Como resultados, obteve-se uma média de 4 tumores por animal no grupo DMBA, enquanto no grupo controle não houve qualquer desenvolvimento tumoral. Foi possível observar alterações macroscópicas nas ratas do grupo DMBA, como aumento de tamanho do baço e formação de cálculos renais em uma das ratas. Microscopicamente, na bexiga de uma das ratas do grupo DMBA, foi observado o desenvolvimento de neoplasia. Em uma rata, foi possível também observar lesões benignas na pele em anexo com um dos tumores mamários.

Concluiu-se então por estes resultados que o tratamento agudo de DMBA teve 80% de sucesso no desenvolvimento de neoplasias mamárias e que as lesões secundárias, como neoplasia na bexiga e alterações no baço, tiveram baixo índice de relevância.
Palavras Chaves: DMBA; Lesões Secundárias; Sprague-Dawley.

Abstract: Breast cancer still persists as the malignancy that most kill woman all over the world. Several carcinogenic models in female rats are used so that this disease can be more studied. Thus, this paper aims to, by the 7, 12-dimethylbenz (a) nthracene inducing, investigate the secondary lesions arising from the treatment with this carcinogenic model. As an experimental method, 10 rats, 40 days old, were used. They were equally divided into control group and DMBA treated group and, after tumor development, were euthanized and organ harvesting. As results, we obtained and average of 4 tumors per animal in the DMBA group, while in the control group there were no tumor development. It was observed macroscopic changes in the DMBA group, such as increased spleen size and formation of kidney stones in one of the rats. Microscopically, in the bladder of one of the rats of DMBA group, it was noted the development of a neoplasia. In one rat, it was also observed benign skin lesions attached to one of the breast tumors. It is then concluded, by these results, that the acute treatment of DMBA had 80% success in the development of mammary tumors and that secondary injuries, such as cancer in the bladder and changes in the spleen, had low relevancy score.
Key Words: DMB; Secundary Lesions; Sprague-Dawley.

Introdução

O câncer de mama é uma neoplasia maligna de grande incidência e principal causadora de mortes entre as mulheres de todo o mundo (1). Embora seu tratamento seja relativamente de bom prognóstico, a sobrevida em países como o Brasil varia de 50% à 60% dos casos, sendo considerada baixa em relação a países desenvolvidos, onde a sobrevida ultrapassa 80% (1). Para seu controle, visando a prevenção e o tratamento, existem estudos que, através de modelos animais, investigam tal doença (2).

Apesar de existirem algumas espécies animais que podem desenvolver o câncer de mama, os mais comumente utilizados são os ratos. Através da indução química de substâncias carcinogênicas nesses animais, são iniciados os estudos de diversas neoplasias (3).

De modo geral, os modelos de carcinogênese química mais utilizados *in vivo* são o 7,12-dimetilbenzantraceno (DMBA) e o metilnitrosurea (MNU) (2,3), sendo que o DMBA necessita de biotransformação no fígado e o MNU não necessita de biotransformação (4). Esses modelos, para que se tenha maior indução de tumores, são administrados em animais jovens, quando há maior proliferação celular (4).

O DMBA, carcinógeno eleito para este estudo, é rapidamente absorvido no intestino, biotransformado no fígado e acumulado no tecido adiposo (3,4). Sendo a mama grande parte composta por este tecido, é característica do DMBA ter preferência por este local. O DMBA foi escolhido também tendo como base sua alta eficiência de desenvolver os tumores e sua especificidade por neoplasmas mamários (4), em específico os subtipos carcinomas ductais, tumores filoides e carcinomas papelíferos, sendo ou não invasivos (5), como foi discutido em diversos outros estudos de modelos carcinogênicos por DMBA (2,4,5).

O modelo de DMBA além de ser utilizado para estudos no câncer de mama, este composto também é usado para o desenvolvimento de tumores em outros órgãos, como pulmão, pele e estômago (4,6). Ainda não há na literatura estudos analisando lesões secundárias pelo uso de DMBA. Estas lesões secundárias podem surgir através da própria ação do DMBA ou por consequência das neoplasias desenvolvidas. Observar lesões secundárias pode auxiliar nas avaliações e validações de modelos experimentais *in vivo* e aumentar as informações sobre as possíveis ações tóxicas do composto químico em diversos sistemas e órgãos. Este estudo tem como objetivo avaliar possíveis lesões secundárias neoplásicas ou não neoplásicas decorrentes do tratamento agudo com o composto químico DMBA em ratas virgens Sprague-Dawley.

Metodologia

Animais e tratamento

Ratas fêmeas virgens Sprague-Dawley provenientes do Centro Multidisciplinar de Investigação Biológica (CEMIB-UNICAMP), pesando entre 150-180g, foram adaptadas durante uma semana ao Biotério do Departamento de Farmacologia - Unicamp e submetidos aos tratamentos no período de 40 a 45 dias de vida. As ratas foram mantidas em gaiolas plásticas (cinco animais/gaiola), alimentadas com ração para roedores (Nuvital®) e água “ad libthium”, sob temperatura de 22±2C em foto período de 12 horas (claro/escuro).

As ratas foram tratadas com 7,12-dimetilbenzantraceno (Grupo DMBA), na dose 100mg/kg de peso vivo diluída em 1 ml de óleo de soja e administrada intragastricamente por gavagem (n=5) ou tratadas com o veículo (grupo controle) nas mesmas condições (n=5/grupo) (Comitê de ética: 2335-1 CEUA-IB) (2,5). Após o desenvolvimento macroscópico das neoplasias mamarias com volume de 1 cm de largura, comprimento e profundidade os animais foram analisados clinicamente durante 15 dias consecutivos (5).

Eutanásia e Coleta de materiais

No final do protocolo as ratas foram anestesiadas com isoflurano e eutanasiadas por aprofundamento anestésico e deslocamento cervical. Foram avaliados macroscopicamente (peso, textura, cor, entre outras comorbidades): mama, rim, bexiga, coração, pulmão, baço e fígado. Os tecidos analisados foram processados para avaliação histológica.Os tecidos foram fixados com formalina tamponada por 24h e passaram por processamento histológico automatizado (desidratação e clarificação) até a inclusão em parafina. Lâminas de 5 µm foram confeccionadas em lâminas para proceder com a coloração pela técnica clássica de hematoxilina-eosina (HE). Os tecidos foram analisados com o auxílio de microscópio de luz Leic DM 5000 B e as imagens capturadas usando câmera CCD LEICA CTR 5000.

Análise Estatística

Os resultados foram expressos como média±desvio padrão da média. Os resultados dos pesos dos órgãos dos grupos experimentais foram analisados através do método test t pareado utilizando o software GradphPadPrism 5.0 para Windows (programa específico para análise bioestatístico e formulação de gráficos de testes biológicos). Optou-se pelo test t pareado pela diferença pequena dos dados coletados entre os dois grupos experimentais, aumentando a eficiência do teste estatístico.

Resultados

Análise Macroscópica

Após eutanásia das ratas de ambos os grupos, controle (sem indução de DMBA) e por indução de DMBA, seus órgãos foram analisados macroscopicamente. Não foi observada qualquer lesão neoplásica mamária no grupo controle, enquanto no grupo o DMBA 80% dos animais desenvolveram uma média de quatro tumores/rata (figura 1).

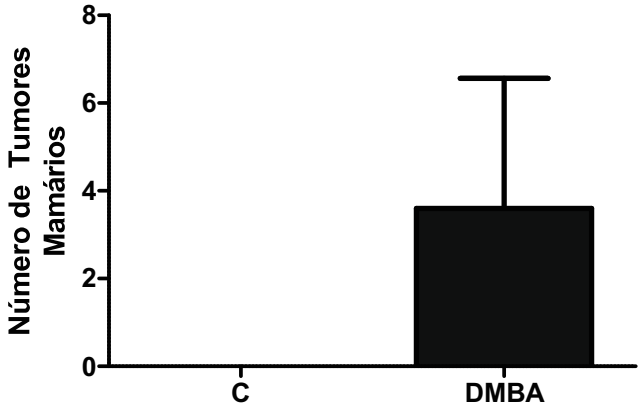

Figura 1. Média de tumores mamários desenvolvidos no final do protocolo experimental por animal. Barra representa média±desvio padrão.

Na avaliação macroscópica de outros tecidos, a tabela 1 demonstra a média de peso dos dois grupos experimentais. Não houve alterações da textura

e cor dos órgãos, porém foi observado no grupo DMBA esplenomegalia significante (n=5) e alterações no sistema urinário (n=1).

Tabela 1. Peso médio dos órgãos dos grupos experimentais controle e DMBA. *p<0,05 quando comparado com o grupo controle (teste t pareado).

	Grupo Controle	**Grupo DMBA**
Coração	1,18g±0.10	1,03g±0.11
Rim Direito	1,26g±0.07	1,14g±0.04
Rim Esquerdo	1,24g±0.07	1,17g0.10
Pulmão Direito	0,94g±0.28	0,98g±0.12
Pulmão Esquerdo	0,87g±0.32	0,68g±0.22
Baço	0,82g±0.11	1,23g±0.40*
Fígado	9,48g±2.62	10,91g±1.58

As alterações do trato urinário foram observadas em apenas um animal do grupo DMBA. Mais de 30 cálculos renais foram encontrados nos dois rins (cálculo bilateral), ureter e bexiga. Os cálculos mediam por volta de 2 a 5 milímetros de comprimento (figura 2 A e B). Os rins apresentavam-se alterações macroscópicas de tamanho, sendo o esquerdo com características de atrofia e hipoplasia e o direito com aumento de volume (hidronefrose) (Figura 2 B e C). A bexiga portava de alterações na sua forma sugestivo a lesão neoplásica (Figura 2 D). Neste animal com as alterações no trato urinário não foi desenvolvido lesões mamárias.

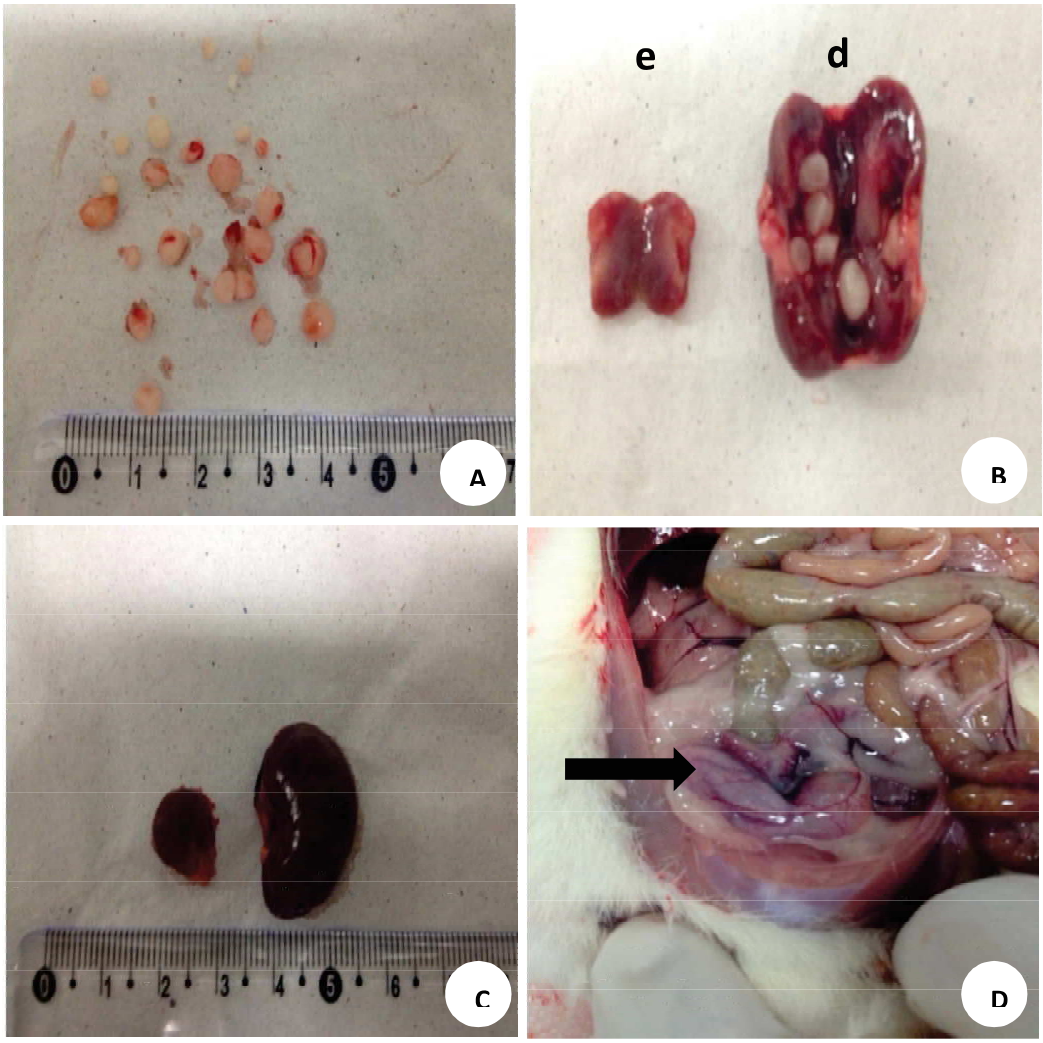

Figura 2. Análise macroscópica do animal do grupo DMBA que teve lesões do trato urinário. A- Cálculos renais coletados no trato urinário, B- Cálculos presentes nos rins, C- Rim esquerdo com hipoplasia (e) e rim direito com hidronefrose (d) e D- Bexiga com alterações (Seta= indicação da bexiga).

Análises Microscópicas

Para a análise microscópica foi utilizado o método clássico de coloração por hematoxilina e eosina. Através da técnica de microscopia de luz foram analisados cortes histológicos de diversos tecidos. Em nenhum dos casos foi observada metástase macro ou microscópica, ou outro tipo de comorbidade. As mamas que não desenvolveram lesões macroscópicas também foram avaliadas, porém todas tiveram ausência de lesões benignas e malignas.

Já no animal do grupo DMBA com lesões no sistema urinário, foram frequentes as alterações microscópicas (figuras 3 e 4). No rim esquerdo apresentou-se uma diminuição do número de células, diminuição do tamanho glomerular, inflamação crônica e necrose tubular (figura 3 C e D). No rim direito foi observada dilatações dos túbulos, presença de substâncias dentro dos túbulos, necrose tubular, inflamação crônica e presença de tecido fibroso, indicando processos de cicatrização (figura 3 E e F). Já na bexiga (figura 4), foram identificadas lesão neoplásica papilar, hiperplasias (figura 4 B), áreas com presença de epitélio queratinizado (figura 4 C) e inflamações na submucosa e no tecido muscular (figura 4 D). O índice de mitose na área epitelial foi baixo (Figura 5).

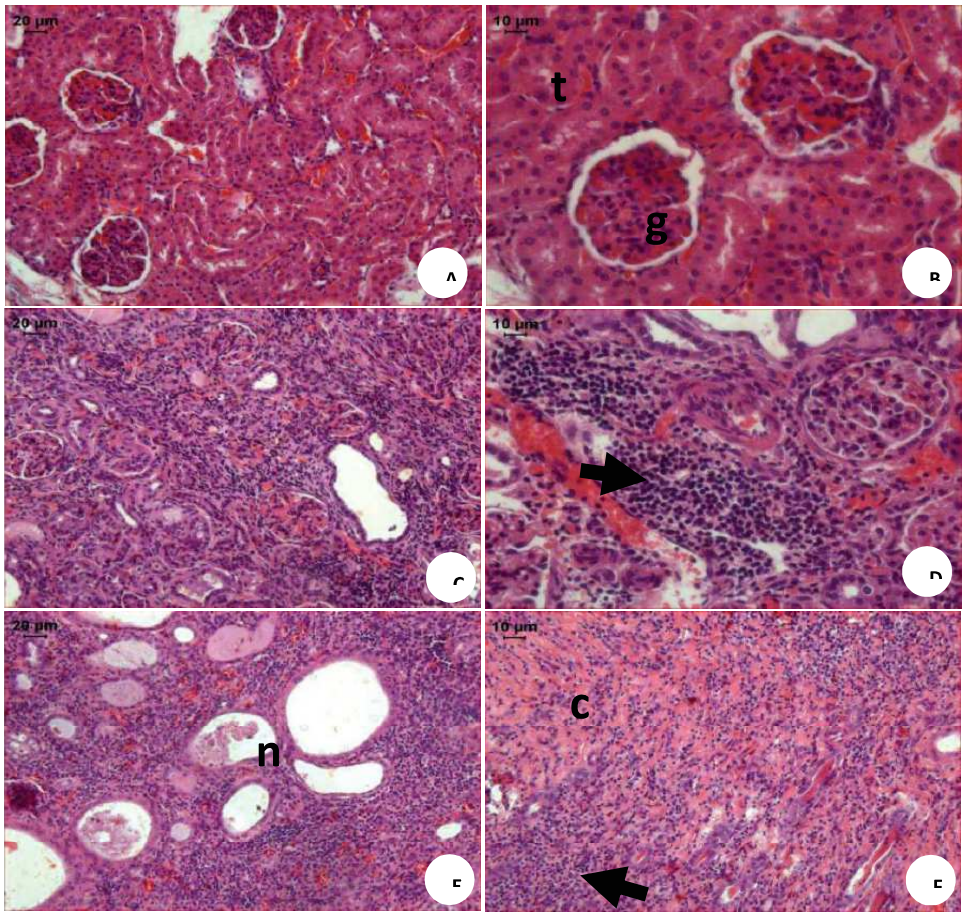

Figura 3. Análise microscópica do rim de animais controle (A e B), e animais DMBA, com hipoplasia (C e D) e hidronefrose (E e F). g= Glomérulo, t=túbulos

renais, n=necrose tubular, c=área de cicatrização, setas: inflamação crônica. Coloração HE escala= 200x (20 µm) e 400x (10 µm).

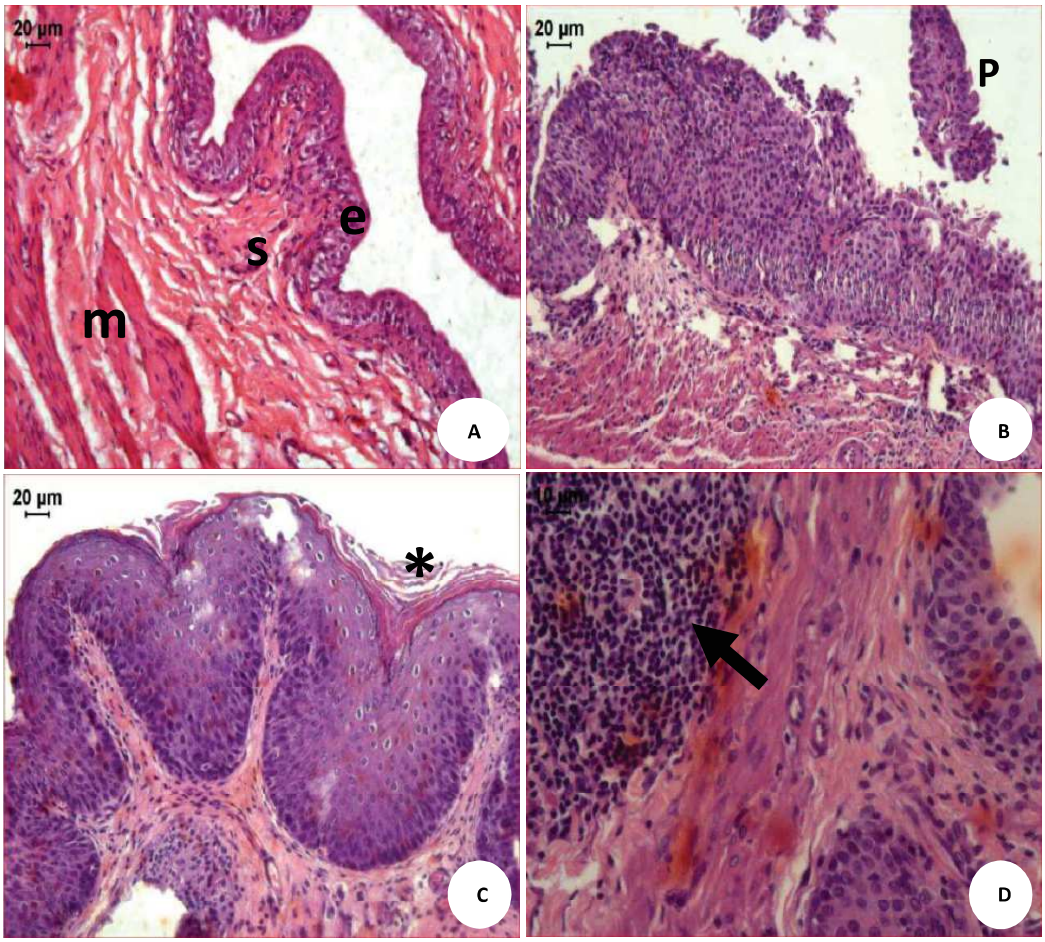

Figura 4. Análise microscópico da bexiga de animais controle (A) e do grupo DMBA (B, C e D). e= epitélio, s=submucosa, m=músculo liso, p= projeções de papilas, *= queratina, seta= inflamação crônica. Coloração HE escala= 200x (20 µm) e 400x (10 µm).

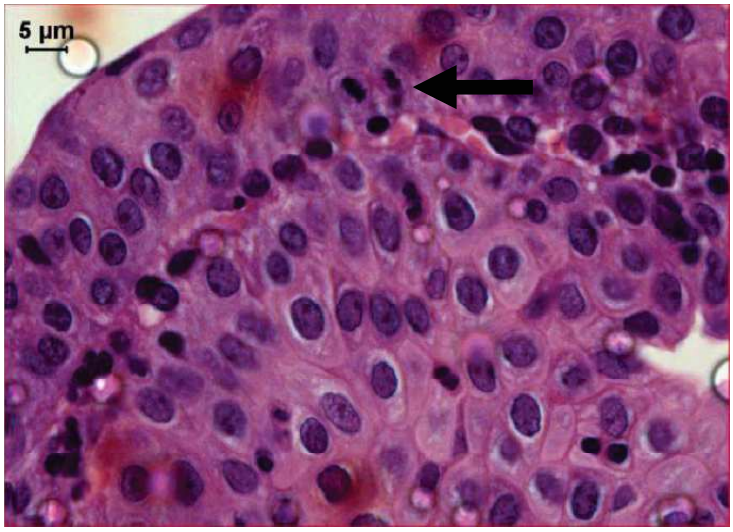

Figura 5. Análise microscópico da bexiga de rata tratada por DMBA. Seta= mitose. Coloração HE escala= 1000x (5 µm).

Em um dos animais do grupo do DMBA desenvolveu-se uma lesão de característica benigna na pele, em anexo com uns dos tumores mamários (figura 6). O tumor encontrado mantém características de estruturas anexas da pele (glândulas), de caráter benigno e não invasivo, sugerindo epitelioma sebáceo com diferenciação em ductos. A lesão se concentrava em volta do tumor mamário desenvolvido.

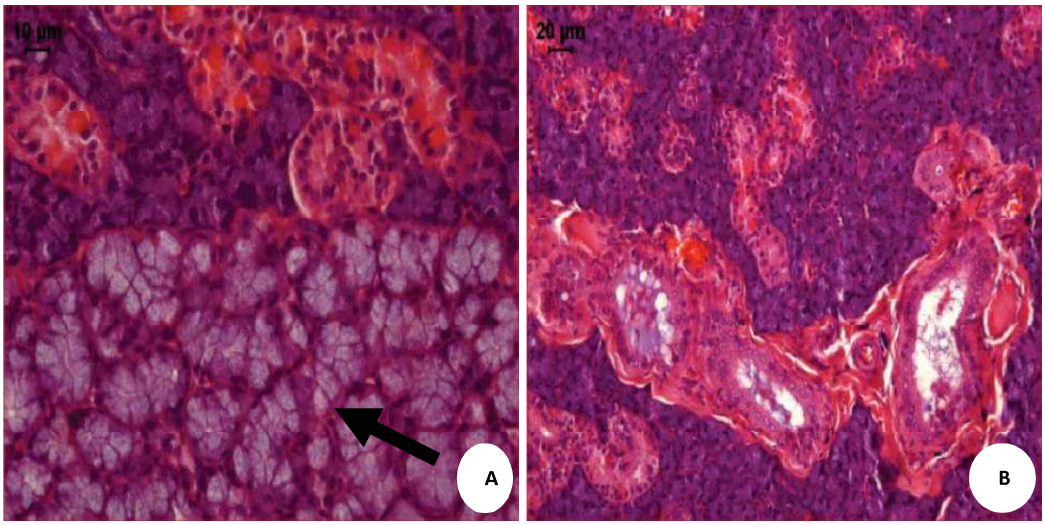

Figura 6. Análise microscópica da lesão benigna de pele em anexo a mama. Setas: sebócitos.Coloração HE, escala= 400x (10 µm) e 200x (20 µm).

Discussão

Câncer mamário representa a neoplasia mais incidente no sexo feminino, além de ser responsável pelo maior número de mortes por neoplasias (2). As novas condutas terapêuticas, diagnóstico e de entendimento da fisiopatologia do câncer mamário podem ser validadas em experimentação animal e testes pré-clínicos (2,3,7). Câncer mamário se desenvolve de maneira espontânea em diversas espécies animais como cachorros, ratos e camundongos (2, 8, 9). A maior incidência de estudos de *in vivo* de neoplasias mamárias é utilizando modelos em ratos (2, 8). Vários destes modelos se assemelham com câncer mamário em mulheres, tornando-se ferramentas essenciais para estudos de iniciação, promoção e progressão da doença (2, 3, 8).

Espécies de ratos como Sprague-Dawley e Wistar-Furth são susceptíveis ao desenvolvimento do câncer mamário principalmente por agentes químicos carcinogênicos como DMBA e NMU (2, 7, 10). Estes modelos obtém um maior sucesso quando os animais são expostos aos agentes carcinogênicos no início da maturação sexual (2).O tempo de exposição, dieta, alterações endocrinológicas também podem influenciar no desenvolvimento da neoplasia mamária (3,8). DMBA é um agente altamente lipofílico sendo que seu metabólito é altamente carcinogênico, causando lesões nas moléculas de DNA (2). Dentre os tecidos que alteram quimicamente o DMBA formando o metabólito estão o fígado e a glândula mamária (2). Uma das hipóteses de ação tóxica do metabólito do DMBA é que este aumenta a produção de espécies reativas de oxigênio resultando na peroxidação lipídica, dano ao DNA e depleção do sistema antioxidante (11).

Em nossos experimentos, o desenvolvimento do câncer mamário em ratas virgens levou aproximadamente 45 dias com 80% de sucesso. Há diversos trabalhos relatando e estudando os subtipos histológicos e as classificações dos tumores mamários desenvolvidos por este modelo (3, 5, 8). Este modelo de carcinogênese é considerado misto, podendo desenvolver diversos subtipos tumorais em uma única amostra (3, 5). O modelo é caracterizado por não ter a presença de metástase em outros tecidos (3, 8). Nestes estudos não foram observados outras comorbidades causadas pelo

DMBA no animal. Em modelos de ratas SD utilizando MNU foram observadas neoplasias em outros sítios como adenoacantomas (12).

Sabe-se que o DMBA também é utilizado como indutor de carcinogênese para modelos de câncer de pele, de pâncreas e ovário (13, 14, 15, 16). Essas neoplasias são induzidas através de uma dose, frequência de exposição e via de administração diferente da utilizada neste trabalho. Em nossos experimentos, um animal desenvolveu neoplasia de pele e outra neoplasia de bexiga. O tratamento com o DMBA pode ter uma influência direta nessa formação, desenvolvimento e promoção dessas lesões. Ratas Sprague-Dawley naturalmente já são susceptíveis a desenvolverem diversos tumores como de pele (de células basais), adenoma da hipófise anterior, adenomas de tireoide, nefroblastomas do rim e sarcomas do baço (17, 18). Outros trabalhos mostram a probabilidade do desenvolvimento de tumores de adenomas e carcinomas renais em machos e fêmeas SD (19).Não há na literatura estudos demonstrando o desenvolvimento de tumores de bexiga ou tumores de pele afetando anexos glandulares de maneira espontâneas em fêmeas SD, evidenciando uma possível lesão secundária pelo uso do DMBA. Zwickeret al. (20), Sommer et al. (21) e Kezaki et al. (22) em seus estudos sobre tumores de pele conclui a incidência de neoplasias como ceratoacantoma, carcinoma de células escamosas, neoplasia de células basais, melanoma e tricoepitelioma.

Além do tumor de bexiga desenvolvido em um animal, foram encontrados diversos cálculos renais espalhados pelo trato urinário e um rim hipoplásico e outro com hidronefrose. Ratas fêmeas SD tem um alto risco de desenvolver problemas renais, por isso são amplamente utilizados para modelos de patologias renais, como de cálculos renais (23, 24). Alguns trabalhos demonstram que a exposição ao DMBA pode causar nefrotoxicidade (11), mas nenhum trabalho relata a incidência de atrofias, hipoplasias ou a formação de cálculos renais. Essas alterações observadas nos rins e a presença de cálculos podem indicar uma alteração espontânea no animal, independente do tratamento do DMBA. Mais interessante é que este animal não desenvolveu lesões macro ou microscópicas na mama. Não houve alterações macro ou microscópicas no trato urinário nos outros animais tratados do grupo DMBA ou controle.

No baço também foram observados alterações como aumento do pesoe do volume do tecido. A média do peso deste órgão teve um aumento significante no grupo DMBA quando comparado com grupo controle, sugerindo esplenomegalia. Uma das causas da esplenomegalia pode ser por causa de quadros de metástases principalmente no melanoma e no câncer mamário (25). Baço é um tecido altamente vascularizado sendo um potencial sítio para a formação de metástases (25). Pela análise histopatológica não foram encontradas células de metástases ou outras malignidades, sugerindo que esplenomegalia possa ter um fator relacionado à imunidade do animal e o desenvolvimento do tumor mamário.

Considerações finais

Modelos experimentais *in vivo* são necessários para o estudo de doenças, como o câncer mamário, uma doença com alto índice de óbito no Brasil e no mundo.

Pelos resultados, conclui-se que o tratamento agudo por gavagem na dose única de 100 mg/Kg resultou em um sucesso de 80% no desenvolvimento de neoplasia mamária. A lesão secundária mais observada nos animais foi no baço (esplenomegalia), possivelmente pela consequência do desenvolvimento do tumor mamário. Em um animal que não desenvolveu tumor mamário observou-se lesões no trato urinário suscitando a necessidades de novos estudos que viabilizem a checagem de possíveis efeitos nefrotóxicos por DMBA. As lesões secundárias neoplásicas tiveram um baixo índice com o desenvolvimento de lesões cancerosas na bexiga e na pele.

Referências Bibliográficas

BRASIL. Ministério da Saúde. Instituto Nacional do Câncer. **Estimativa 2014: incidência do câncer no Brasil**. Rio de Janeiro: *INCA, 2009. p.98.*

BARROS, A.C.S.D.; MURANAKA, E.N.K.; MORI, L.J. PELIZON, C.H.T.; IRIYA, K.; GIOCONDO, G.; PINOTTI, J.A. **Induction of experimental mammary carcinogenesis in rats with 7,12-dimethylbenz(a)anthracene**. *Rev. Hosp. Clín. Fac. Med. S. Paulo 59(5):257-261, 2004.*

RUSSO, J.; RUSSO, I.H. Atlas and Histologic Classification of Tumors of the Rat Mammary Gland**. *Journal of Mammary Gland Biology and Neoplasia*,** *Vol. 5, No. 2, 2000.*

AVANZO, G.U; SINHORINI, I.L; DAGLI, M.L.Z; FUKUMASU, H. **Padronização de modelo de carcinogênese mamária induzido quimicamente por DMBA em camundongos.** *Universidade de São Paulo, São Paulo,* 2009.

RENNÓ, A.L.; ALVES-JUNIOR, M.J.; ROCHA, R.M.; SOUZA, P.C.; SOUZA, V.B.; JAMPIETRO, J.; VASSALO, J.; HYSLOP, S.; ANHÊ, G.F.; SCHENKA, N.G.M.; SOARES, F.A.; SCHENKA, A.A. **Decreased Expression of Steam Cell Markers by Simvastatin in 7,12-dimethylbenz(a)anthracene (DMBA)-induced Breast Cancer.** *Toxicologic Pathology,*14(3):11089-98. doi: 10.4238, 2014.

CURRIER, N.; SOLOMON, S.E.; DEMICCO, E.G.; CHANG, D.L.F.; FARAGO, M.; YING, H.; DOMINGUEZ, I.; SONENSHEIN, G.E.; CARDIFF, R.D.; XIAO, Z.X.J.; SHERR, D.H.; SELDIN, D.C. **Oncogenic signaling pathways activated in DMBA-induced mouse mammary tumors**. *Toxicologic Pathology,*33(6):726-37, *2005.*

SHARMA, D.; SMITS, B.M.G.; EICHELBERG, M.R.; MEILAHN, A.L; MUELBL, M.J.; HAAG, J.D.; GOULD, M.N. **Quantification of Epithelial Cell Differentiation in Mammary Glands and Carcinomas from DMBA- and MNU-Exposed Rats.***PLoS ONE 6(10): e26145. doi:10.1371/journal.pone.0026145, 2011.*

COSTA, I.; SOLANAS, M.; ESCRICH, E.; **Histopathologic Characterization of Mammary Neoplastic Lesions Induced With 7,12-dimethylbenz(a)anthracene in the Rat**. *Arch Pathol Lab Med, 2002: 126(8):915-27.*

CHENG, L.; RAMESH, A.V; FLESKEN-NIKITIN, A.; CHOI, J.; NIKITIN, A.Y; **Mouse Models for Cancer Stem Cell Research**.*Journal ofToxicologic Pathology, 38: 62-71, 2010.*

THOMPSON, H.J.; MCGINLEY, J.N; WOLFE, P.; SINGH, M.; STEELE, V.E.; KELLOFF, G.J.; **Ovarian hormone dependence of pre-malignant and malignant mammary gland lesions induced in pre-pubertal rats by 1-methyl-1-nitrosourea in rats.***Carcinogenesis*19:383-388, 1998.

DAKRORY, A.I.; FAHMY, S.R.; SOLIMAN, A.M.; MOHAMED, A.S.; AMER, S.A.M. **Protective and Curative Effects of the Sea Cucumber *Holothuriaatra* Extract against DMBA-Induced Hepatorenal Diseases in Rats**. *BioMed Research International,* vol. 2015, Article ID 563652, 11 pages, doi:10.1155/2015/563652, 2015.

THOMPSON, H.J.; SINGH, M.; MCGINLEY, J.; **Classification of Premalignant and Malignant Lesions Developing in the Rat Mammary GlanAfter Injection of Sexually Immature Rats with 1-Methyl-1-nitrosourea**. *Journal of Mammary Glan Biology and Neoplasia, Vol. 5, No. 2, 2000.*

ALI, H; DIXIT, S; ALI, D; ALQAHTANI, SM; ALKAHTANI, S; ALARIFI, S. **Isolation and Evaluation of anticancer efficacy of stigmasterol in a mouse model of DMBA-induced skin carcinoma**. *Drug Design, Development and Therapy,* 28;9:2793-800, doi: 10.2147/DDDT.S83514, 2015.

NIU, Z.; LIU, Q.; WANG, M.; ZHOU, L.; YAO, L.; LIAO, Q.; ZHAO, Y.**Changes in the Expression of Glucose-regulated Protein 78 in the Occurrence and Progression of Pancreatic Cancer in Mouse Models**. *ACTA, AcademiaeMedicinaeSinicae,*37(3):259-63, doi: 10.3881/j.issn.1000-503X.2015.03.002, 2015.

CHUFFA, L.G.A.; FIORUCI-FONTANELLI, B.A.; MENDES, L.O.; SELVA, F.R.F.; MARTINEZ, M.; FÁVARO, W.J.; DOMENICONI, R.F.; PINHEIRO, P.F.F.; SANTOS, L.D.D.; MARTINEZ, F.E. **Melatonin attenuates the TLR4-mediated inflammatory response through MyD88- and TRIF-dependent signaling pathways in an in vivo model of ovarian cancer**. *BioMed Central,* **15**:34, doi:10.1186/s12885-015-1032-4, 2015.

HU, W; ZHAO, G; WANG, C; ZHANG, J; FU, L. **Nonlinear Optical Microscopy for Histology of Fresh Normal and Cancerous Pancreatic Tissues**. *PLoS ONE,* doi: 10.1371/journal.pone.0037962, 2012.

IKEZAKI, S; TAKAGI, M; TAMURA, K. **Natural Occurrence of Neoplastic Lesions in Young Sprague-Dawley Rats**. *JournalofToxicologic Pathology,* 24(1):37-40. doi: 10.1293/tox.24.37, 2011.

HARLEMAN, J.H.; HARGREAVES, A.; ANDERSSON, H.; KIRK, S. **A Review of the Incidence and Coincidence of Uterine and Mammary Tumors in Wistar and Sprague-Dawley Rats Based on the RITA Database and the Role of Prolactin**.*Journal ofToxicologic Pathology,* 40(6):926-30. doi: 10.1177/0192623312444621,2012.

KUDO, K; HOSHIYA, T; NAKAZAWA, T; SAITO, T; SHIMOYAMA, N; SUZUKI, I; TAMURA, K; SEELY, JC. **Spontaneous Renal Tumors Suspected of Being Familial in Sprague-Dawley Rats**.*Journal ofToxicologic Pathology,*25(4): 277–280. doi: 10.1293/tox.25.277, 2012.

ZWICKER, G.M.; EYSTER, R.C.; SELLS, D.M.; GASS, J.H. **Spontaneous Skin Neoplasms in Aged Sprague-Dawley Rats**. *Journal ofToxicologic Pathology,*20(3 Pt 1):327-40, 1992.

SOMMER, M.M. **Spontaneous Skin Neoplasms in Long-Evans Rats**. *Journal of Toxicologic Pathology,*25(5):506-10, 1997.

IKEZAKI,S.;TAKAGI, M.; TAMURA, K. **Natural occurrence of neoplastic lesions in young sprague-dawley rats.** J Toxicol Pathol.. Mar;24(1):37-40, doi: 10.1293/tox.24.37 2011.

REN, X; WU, X; SUI, G; GONG, Z; YAWSON, E; WU, B; LAI, G; RUAN, X; GAO, H; ZHOU, F; SU, B; OLSON, J.R.; TANG, X. **Chronic trimethyltin chloride exposure and the development of kidney stones in rats**. *J ApplToxicol,*35(5):500-7. doi: 10.1002/jat.3054,2015.

ZHANG, C; SHAO, Y; ZHU, QG; LI, Y; JIN, C.L.; WANG, H.P.; ZHOU, L; YU, C; ZHAO, Y.K.; YUAN, G.J.; HU, XP; ZHANG, L; WANG, H. **Establishment and**

characterization of a rat model of hyperphosphatemia. *Genetics and Molecular Researches,*14(3):11089-98. doi: 10.4238,2015.

PALAS, J; MATOS, A.P.; RAMALHO, M. **The Spleen Revisited: Na Overview on Magnetic Resonance Imaging**. *Radiology, Research and Practice,*vol. 2013, Article ID 219297, doi:10.1155/2013/219297, 2013.