DERMATOPATIAS EM CALOPSITAS (*Nymphicus hollandicus*): ESTUDO DE CASUÍSTICA

Cutaneous disorders in cockatiels (*Nymphicus hollandicus*): cases study.

GARCIA, Julianne Aguiar Pagani
Faculdade Jaguariúna – FAJ

MANACERO, Roberta Biasoto
Faculdade Jaguariúna – FAJ

Resumo: As calopsitas (*Nymphicus hollandicus*) são aves pertencentes à família *Psittacidae*, de origem australiana, frequentemente mantidas como animais de estimação. Dentre os principais motivos que levam os proprietários a buscar atendimento veterinário especializado para suas aves de estimação, estão as dermatopatias, que podem ter causas primárias ou secundárias, sendo as mais comuns xantoma, cistos dermóides e ectoparasitoses. Para verificar a incidência de dermatopatias na clínica de aves, foi feito levantamento de casos durante o período de março de 2015 a março de 2016 em uma clínica veterinária. Nesse período foram atendidas 32 calopsitas, sendo que 21,8% dos casos estavam relacionados a dermatopatias, a maioria com casos de ectoparasitoses. Com isso, reitera-se a importância da dermatologia aplicada a aves, frisando a necessidade de investimento em consultas e exames complementares para diagnóstico, tratamento e prevenção de tais enfermidades.
Palavras-chave: calopsita; *Nymphicus hollandicus*; dermatopatias.

Abstract: Cockatiels (*Nymphicus hollandicus*) are Australian psittacines, frequently kept as pets. Amongst the main reasons that lead owners to seek specialized veterinary care for their pet birds are cutaneous disorders, which can have primary or secondary causes, such as tumors, cysts and ectoparasites. To verify the incidence of cutaneous disorders in birds' clinic, cases were studied from march, 2015 to march 2016 in a veterinary clinic. During that time, 32 cockatiels were attended and 21,8% of the cases was of cutaneous disorders, mostly ectoparasites. Thus, it is reiterated

the importance of dermatology applied to birds, and the need for investing in consults and exams for diagnosing, treating and preventing such disorders.
Key words: cockatiel; *Nymphicus hollandicus*; cutaneous.

INTRODUÇÃO

Calopsitas (*Nymphicus hollandicus*) são aves pertencentes à família *Psittacidae*, sub família *Cacatuidae.* São de origem australiana, sendo introduzidas no Brasil a partir de 1970. Apresentam variação de tamanho, peso e coloração, mas com marcantes características que facilitam sua identificação: ranfoteca curta com gnanoteca larga e arredondada, mobilidade e flexibilidade através de articulações crânio-mandibulares que favorecem a grande potência para a quebra de sementes resistentes (CARVALHO, 2014; RASO; GRESPAN, 2014). Possuem língua grossa sensível e rica em papilas gustativas. Os pés são zigodáctilos, dois dígitos para frente e dois para trás (SILVEIRA, 2012). Em idade adulta, apresentam penas diferenciadas e eretas que constituem o topete, que também serve de indicativo de comportamento (GISMONDI, 1994), e costumam se alimentar no solo diferente de outros psitacídeos. Em habitat natural vivem em bandos e são nômades. Aos seis meses de idade atingem a maturidade sexual, podendo botar até cinco ovos com período de incubação de 18 a 20 dias, tendo longevidade de até 25 anos de acordo com manejo e alimentação (CARVALHO, 2014; RASO; GRESPAN, 2014).

As dermatopatias nas aves vêm crescendo cada vez mais, sendo um dos principais motivos de consulta clínica veterinária e que exigem profissionais especializados (COELHO, 2006). As causas podem estar relacionadas a doenças endócrinas, infecciosas, parasitárias, oftálmicas, músculo-esqueléticas, reprodutivas, respiratórias, gastroentéricas, nutricionais, nefrológicas, neurológicas ou otorrinolaringológicas (PEREIRA, 2014), sendo as causas nutricionais e parasitárias, as mais comuns (BOWMAN, 2010). Nas aves, alterações em penas e comportamentais são fortes indícios para suspeita de dermatopatias, que exigem exames complementares como tricograma, citologia, radiografia e ultrassonografia como tratamento específico para cada caso (COELHO, 2006; CUBAS; GODOY, 2004; PEREIRA, 2014).

Tendo em vista o aumento de casos relacionados à dermatologia aplicada a aves, este trabalho teve como objetivo realizar o levantamento casuístico de

atendimento de calopsitas (*Nymphicus hollandicus*) em uma clínica veterinária, a fim de verificar a incidência de dermatopatias durante o período de um ano.

CALOPSITAS (*Nymphicus hollandicus*)

A ave denominada calopsita ou caturra (*Nymphicus hollandicus*) é de origem central australiana, pertencente à ordem *Psittaciforme*, da família *Psittacidae* e subfamília *Cacatuidae* (CARVALHO, 2014). Possuem o bico curto, alto e de base larga arredondada, com mobilidade axilar bem desenvolvida articulada ao crânio, demonstrada pela movimentação extensiva e potente, característica para a quebra de sementes resistentes. A musculatura da língua apresenta grande quantidade de papilas gustativas bem como sensibilidade e força. Os pés são de formato zigodáctilo, dois dedos para frente e dois dedos para trás, dando agilidade e estabilidade. Além do formato do bico e dos pés, apresentam plumagem densa e variada, com predominância de amarelo, cinza e branco (RASO; GRESPAN, 2014).

As calopsitas são caracterizadas pela plumagem amarela na região da cabeça com crista erétil com penas diferenciadas, denominada topete. Podem apresentar bochechas vermelho-alaranjadas. O corpo e asas podem ser acinzentados com manchas brancas ou variações do tom de amarelo, com bico e patas rosadas, e íris preta cercada por coloração clara (GISMONDI, 1994).

A longevidade media desse grupo é de 25 anos de acordo com o manejo e alimentação, considerando-se o peso ideal de 80 a 90 gramas. Possuem hábito nômade na natureza e de alimentação no solo, antagônica a outros psitacídeos (CARVALHO, 2014).

Na reprodução, calopsitas selvagens costumam fazer seus ninhos em cavidades arbóreas, já em cativeiro, ninhos artificiais são os mais indicados, feitos de madeira e forma de caixa, com divisões no seu interior e tampa de deslize, para visualização dos filhotes. Alcançam a maturidade sexual aos 6 a 12 meses. O período de incubação é de 18 a 20 dias (realizada pelo macho e pela fêmea), com oviposição de 3 a 5 ovos. Em vida livre se alimentam de pequenos insetos, sementes, brotos, coquinhos, frutas e vegetais. Já em cativeiro, devem ser alimentadas com rações extrusadas ou em *pellets*, que fornecem nutrição, mas completa que a dieta de sementes e grãos apenas, a qual favorece a hipocalcemia, hipovitaminose A, D e deficiência de minerais (RASO; GRESPAN, 2014).

Em cativeiro, as instalações para essas aves devem ser adequadas, considerando o material da gaiola, formato, poleiros, objetos e tipo de substrato. As dimensões da gaiola ou viveiro devem considerar a abertura de asas dos indivíduos, de modo que a ave não esbarre nas paredes laterais ou equipamentos e acessórios internos. Poleiros naturais feitos de galhos de árvore são a melhor escolha, devido a variação de diâmetro e textura, que evitam pododermatite, e devem ser posicionados de forma que a ave não defeque nos cochos. Bebedouros e comedouros cerâmicos esmaltados ou de aço inoxidável facilitam a higienização e não são destruídos pela força do bico, como potes de plástico ou alumínio. Por fim, o substrato mais indicado são as folhas de papel, que facilitam a visualização dos excrementos e não favorecem o aspecto absortivo, favorecendo o comodismo do proprietário em relação a higiene e incidência de doenças (RASO; GRESPAN, 2014).

DERMATOLOGIA APLICADA A CALOPSITAS

A área dermatológica aplicada a aves tem sido cada vez mais requisitada na Medicina Veterinária, pela complexidade e gravidade destas afecções, que podem apresentar variadas origens como virais, bacterianas, fúngicas, neoplásicas, comportamentais e até mesmo endócrinas (PONTES *et. al.*, 2013). O sistema tegumentar das aves é composto por pele e seus anexos, que são penas, bico, unhas e glândula uropigeana, sendo alvos frequentes de patógenos como ectoparasitas, e de condições de causa comportamental (COELHO, 2006).

As dermatopatias em aves podem ter causas primárias ou secundárias (CUBAS; GODOY, 2004), sendo as mais comuns: xantoma, ácaros plumícolas e cistos dermóides (MARIETTO-GOLÇAVES, 2007; VIDAL, 2012; PONTES *et al.,* 2013). O xantoma consiste em um espessamento de pele, de coloração amarelada com hiperplasia maciça, com possibilidade de ulceração, localizada em áreas com lipomas superficiais ou aderida à musculatura. A alteração no metabolismo lipoproteíco é a principal causa da formação e evolução dos xantomas, com relação direta ao alto teor de gordura na dieta dessas aves, principalmente em cativeiro. O diagnóstico desta afecção se dá por histórico nutricional, histórico anterior a lesão, radiografia e exame histopatológico. O tratamento depende do grau de evolução, sendo realizado pela correção nutricional em grau de evolução mínimo, em

contrapartida, se o grau de evolução for elevado, com presença de hemorragia, dor e infecção, a ressecção cirúrgica é indicada (PONTES *et al.,* 2013).

A pena das aves oferece riqueza de nutrientes aos ácaros, denominados ácaros plumícolas, sendo mais frequentes os ácaros da família Pterolichidae, tendo como principal responsável o ácaro do gênero *Psittophagus*. Os ácaros ficam localizados entre as barbas das penas, em região de asa, cauda e dorso, se alimentando do óleo proveniente da glândula uropigeana, descamações, pólen e fungos que se aderem às barbas das penas. O quadro clínico consiste em alterações na cor e plumagem, prurido, bicamento, irritação, fratura de canhão, áreas de alopecia e dermatite. O diagnóstico é feito por microscopia ótica através da quantificação dos ácaros plumícolas (ALBUQUERQUE, 2010). Para tratamento, se indica ivermectina por via tópica ou injetável (CUBAS; GODOY, 2004.)

O cisto de penas, ou cisto epidermóide, é caracterizado por uma massa firme e de formato globular, que pode ser consequente de traumas ou anomalias congênitas epidérmicas. O diagnóstico se baseia em radiografia e citologia aspirativa com agulha fina (CAAF), com tratamento cirúrgico após conclusão clínica e laboratorial (MARIETTO-GOLÇALVES *et al.,* 2007).

Alterações dermatológicas em aves geralmente estão relacionadas a um histórico nutricional, comportamental ou a manejo inadequado, podendo favorecer a um ou ambos os casos. As calopsitas vêm sendo cada vez mais procuradas como primeira alternativa de “pet” exótico, devido ao seu comportamento, coloração e temperamento dócil. No entanto, o desconhecimento quanto ao ambiente, manejo sanitário e dieta adequados resultam em enfermidades e afecções (CARVALHO, 2014; PONTES *et al.,* 2013).

ESTUDO DE CASUÍSTICA

Foram revisados prontuários de atendimento de uma clínica veterinária que atende animais silvestres e exóticos, focando nos atendimentos de calopsitas (*N. hollandicus*).

Um total de 32 calopsitas foram atendidas no período de março de 2015 a março de 2016. Deste total, 08 foram casos de parasitose, 05 casos de hipovitaminose, 03 casos de hepatopatia, 02 casos de inflamação de canhões associada ou não com inflamação de processo alar, 02 casos de corte de asa irregular, 02 de casos de injúria, 02 casos suspeitos de neoplasia, 02 casos de

trauma ósseo, 01 casos de prurido intenso, 01 caso de crescimento excessivo da ranfoteca e 01 caso de instabilidade articular, conforme mostra o Gráfico 1.

Gráfico 1. Porcentagem de atendimentos de calopsitas (*N. hollandicus*) por causa clínica no período de Março de 2015 a Março de 2016

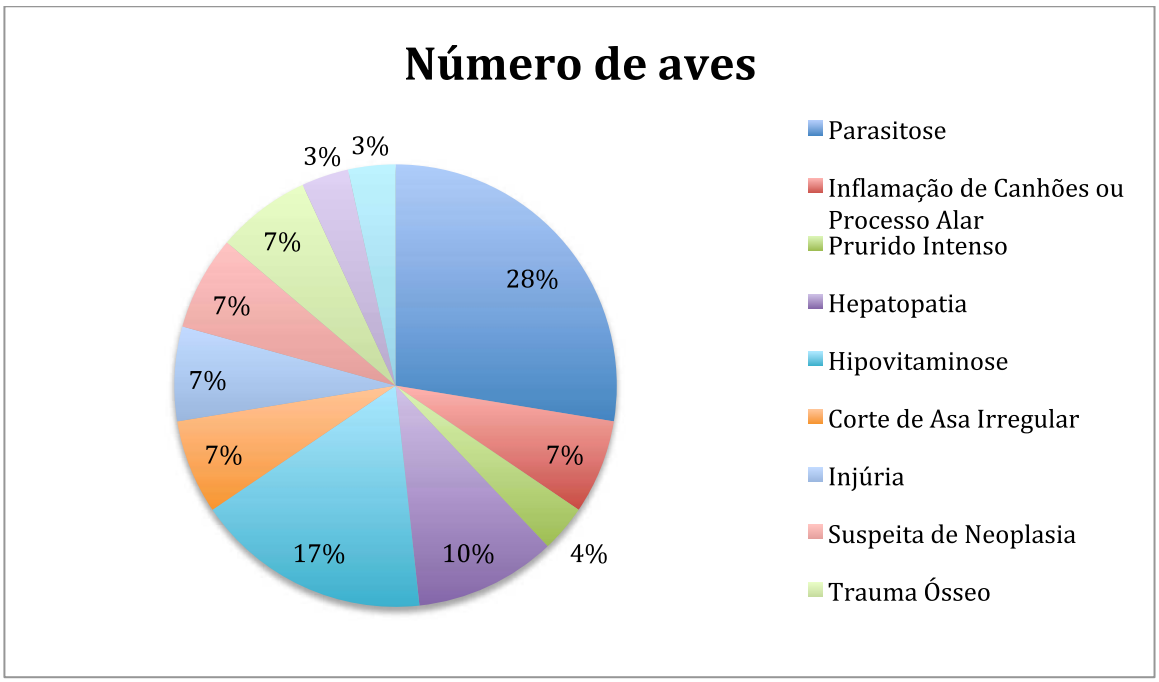

Dentro da categoria de parasitoses, houve 3 casos de coccidiose, 2 casos de micoplasmose, 2 casos de ectoparasitose e 1 caso de micoplasmose concomitante a coccidiose.

Sendo assim, do total de casos revisados, 7 casos estavam relacionados ao sistema tegumentar, acometendo penas ou pele, isto é, 21,8% dos casos.

DISCUSSÃO

Os resultados obtidos com o levantamento casuístico está de acordo com o estudo de Santos *et al*. (2008), que durante três anos verificou que havia maior porcentagem de casos envolvendo parasitoses (22,86%), havendo 11,11% de casos de ectoparasitose. No presente estudo, os casos envolvendo parasitoses somam a maioria dos casos atendidos, sendo 25% dos casos de parasitose, causados por ectoparasitas.

Os resultados também estão de acordo com o estudo de Vidal (2012), que durante o período de um ano verificou que 12,06% dos casos de psitacídeos

atendidos eram relacionados ao sistema tegumentar e penas, envolvendo acaríase e inflamação de canhões.

CONSIDERAÇÕES FINAIS

Os casos de dermatopatias na Clínica Médica de Aves mostram ocorrência significativa, variando entre quadros simples, que requerem correção de manejo, e quadros complexos, que necessitam de tratamento cirúrgico. Para os psitacídeos, como as calopsitas, vários fatores influenciam a ocorrência de dermatopatias, fazendo-se necessário investir em consultas clínicas e exames complementares para diagnóstico preciso e definitivo, além de trabalhar as orientações preventivas junto aos proprietários.

REFERÊNCIAS BIBLIOGRÁFICAS

ALBUQUERQUE, A. D. D. **Estudo de Ácaros Plumícolas (*Acari: Astigmata*) em Calopsitas (*Nymphicus hollandicus* Kerr, 1972).** 2010. 72f. Dissertação (Mestrado em Clínica Veterinária) – Universidade Federal Fluminense, Niterói, 2010.

BOWMAN, D.; **Parasitologia Veterinária de Georgis**. Rio de Janeiro: Editora Elsevier. 9° edição, 2010.

CARVALHO, G. S. T. **Comportamento de Calopsitas (*Nymphicus hollandicus*) mantidas em Cativeiro sob duas temperaturas e Enriquecimento Ambiental.** 2014. 58f. Dissertação (Mestrado em Ciências Veterinárias) – Universidade Federal de Lavras, Lavras, 2014.

COELHO, E. H. Sistema Tegumentar. **Patologia de Aves**. São Paulo: Tecmedd, 2006.

CUBAS, Z. S.; GODOY, N. S. **Algumas Doenças de Aves Ornamentais.** 2004. Disponível em: < http://files.andreonetm.webnode.com.br/200000703-109ed12933/Patologia%20de%20Aves%20-%20Dossier%20de%20doen%C3%A7as.pdf>. Acesso em: 08 jun., 2016.

GISMONDI, E. Loros y papagayos: procedência, descripcion y características. **El Gran Libro Ilustrado de Los Loros**. Barcelona: Editorial De Vecchi, 1994.

MARIETTO-GONÇALVES, A. G. *et al.* Cisto Epidermóide em Aves – Relato de Caso. **Revista Veterinária e Zootecnia,** Botucatu, v.14, n.1, p. 35-37, jun., 2007. Disponível em: <http://revistas.bvs-vet.org.br/rvz/article/download/23070/23923>. Acesso em: 09 jun., 2016

PEREIRA, R. P. M. D. S. **Clínica de Animais Exóticos e Silvestres: Patologias nutricionais em psitacídeos.** 2014. 134f. Dissertação (Mestrado em Clínica de Animais Exóticos e Silvestres) – Escola de Ciências e Tecnologia, Universidade de Évora, Portugal, 2014.

PONTES, S. P. *et al.* Diagnóstico e tratamento de xantoma em calopsita (*Nymphicus hollandicus*). **Revista Eletrônica Acadêmica IFSP.** São Roque, v.1, n. 2, p. 41-45, 2013. Disponível em: < http://www.revistaifspsr.com/sv_v1_n2_6.pdf>. Acesso em: 25 fev., 2016

RASO, T.F., GRESPAN, A. Psittaciformes (araras, papagaios, periquitos, calopsitas e cacatuas). In: **Tratado de Animais Selvagens.** 2 ed. São Paulo: Roca, 2014.

SANTOS, G.G.C. *et al.* Doenças de aves selvagens diagnosticadas na Universidade Federal do Paraná (2003-2007). **Pesquisa Veterinária Brasileira**, v. 28, n. 11, p.565-570, 2008.

SILVEIRA, F. L. Apostila: Ornitologia Básica. **Universidade de São Paulo.** 2012. Disponível em: <http://www.ib.usp.br/~lfsilveira/pdf/d_2012_ornitologiabasica.pdf>. Acesso em: 27 jun., 2016.

VIDAL, N.S. **Relatório de estágio supervisionado, área de clínica de animais selvagens e clínica médica de pequenos animais.** Graduação em Medicina Veterinária. Universidade Federal do Paraná, Palotina, 2012.