REVISÃO DE LITERATURA: LAMINITE EM EQUINOS

Literature Review: Laminitis in equine

VILARES, Fabio Henrique
Faculdade Jaguariúna - FAJ

TEIXEIRA, Alberto
Orientador
Universidade Federal de Goiás– UFG

SOUZA, Eryck José Pinareli Rodrigues
Co-orientador
Faculdade de Jaguariúna– FAJ

Resumo: Laminite pode ser definido como um processo inflamatório que acomete as lâminas do casco dos equinos, sendo a patologia que mais leva ao óbito ou a eutanásia nos cavalos. Inúmeros são os fatores predisponentes para o seu desenvolvimento, no entanto, os mecanismos responsáveis pelo início dessa alteração fisiológica ainda não são completamente esclarecidos. Várias doenças sistêmicas levam a diminuição da perfusão capilar no interior do casco resultando em danos laminares, podendo ou não ter rotação de terceira falange. Levando um caso de agudo a crônico, piorando seu quadro clínico e consequentemente seu prognóstico. O diagnostico precoce é benéfico, para que evite rotação de falange distal e assim, o prognóstico que antes era reservado passa a ser desfavorável. Seu tratamento consiste basicamente em minimizar a agressão inicial, diminuindo a inflamação das lâminas do casco, além de reduzir a dor e favorecer a circulação tecidual. Uma vez que a escolha do tratamento varia de acordo com o grau da enfermidade, pode ir desde o ferrageamento corretivo até o procedimento cirúrgico.

Palavras-chave: Laminite - Casco – Equinos

Abstract: Laminitis can be defined as an inflammatory process that affects the blades of the equine hoof, being a pathology that most leads to death or euthanasia in horses. There are numerous predisposing factors for the development of laminitis, however, the mechanism responsible for the initiation of such physiological changes are not completely understood, where many systemic diseases can cause a reduction in capillary perfusion

inside the hull resulting laminar damage, which may cause rotation third phalanx, turning an acute case in a chronic case, worsening their clinical picture therefore their prognosis. The sooner diagnosed better, so there is no distal phalanx rotation and thus its prognosis that was reserved becomes unfavorable in case of laminitis treatment aims to minimize the initial aggression, stimulate healing, promote correct hoof growth and decrease pain, and it varies with the degree of illness ranging from shoeing until corrective surgery.

Key-words: Laminitis -Hoof – Equine

INTRODUÇÃO

A laminite é uma patologia que acometem equinos, mais especificamente. Sendo uma inflamação da lâmina sensível de um ou mais cascos, em outras palavras, conforme Stashak (2014), “é uma simplificação grosseira de uma sequência complicativa e inter-relacionada de eventos que resulta em vários graus de colapso da interdigitação das lâminas dérmicas e epidérmicas primárias e secundárias na pata”. Existem diversos estudos sobre as causas da laminite, sua fisiopatologia e tratamentos. A teoria mais aceita atualmente indica que é causada por vasoconstrição periférica por conta de fatores sistêmicos variados do metabolismo animal com liberação de endotoxinas e mediadores químicos que determinam, por exemplo, hipóxia e necrose das lâminas do casco levando assim a rotação da falange distal (REIS, 2014).

Segundo alguns estudos mais aprofundados sobre a patologia, e tendo por base equinos que eram alimentados com ração de amido, constatou-se o aumento de bactérias que produzem ácido lático, redução de pH, redução no número de bactérias Gram-negativas, e aumento de endotoxinas no conteúdo cecal, além de outros sintomas que serão melhor aprofundados no decorrer do trabalho (STASHAK, 2014).

Conforme pesquisa relativa ao tema observou-se dois tipos de laminite, sendo elas classificadas como aguda e crônica, as quais se manifestam, respectivamente, pela gravidade das alterações inicias quanto pelo tratamento tardio ou inadequado em alguns casos concretos (THOMASSIAN, 1990).

Apesar de não existirem tratamentos capazes de impedir a manifestação e a progressão da doença por completo, existem tratamentos sintomáticos e cirúrgicos específicos para a fase aguda e para a fase crônica, que auxiliam na recuperação do animal (REIS, 2014).

Mesmo com todo o avanço da medicina veterinária, ainda pouco se sabe sobre a fisiopatogênia e etiologia da laminite. Contudo, o presente trabalho pretende uma visão geral sobre esta patologia e seus modos de tratamento, uma vez que esta doença é muito frequente, principalmente em cavalos atletas.

2. ETIOLOGIA

A laminite é considerada uma patologia de peculiaridade esporádica e não contagiosa; entretanto, sob certas circunstâncias pode acometer vários animais de um mesmo haras principalmente se submetidos a uma mesma condição de manejo (REIS, 2014).

Mesmo que nenhuma associação entre idade, raça, sexo e peso terem sido estabelecidos para o desenvolvimento da doença, equinos com menos de um ano de idade tem menor risco de desenvolver a doença no membro de sustentação independente da causa da claudicação do membro contralateral (STASHAK, 2014).

Muitas são as teorias para explicar a etiologia dessa enfermidade, permanecendo, no entanto, uma série de dúvidas sobre a real compreensão dos fenômenos em que envolvem o problema. São reconhecidas causas predisponentes e determinantes, tais como a alimentar, causas infecciosas, mecânica e causas mistas (THOMASSIAN, 1990).

2.1 Teoria da vascularização

Essa teoria supõe que o fator desencadeante da laminite é um distúrbio vascular caracterizado por hipoperfusão devido à vasoconstrição, edema intersticial e abertura de anastomoses, deixando que o sangue atravesse as lâminas dos cascos equinos, ocorrendo assim uma isquemia tecidual com necrose das lâminas, ocasionando a separação entre as mesmas (ALLEN, 1990).

2.2 Teorias traumáticas

Essa teoria está diretamente relacionada a algum trauma localizado no casco, contradizendo a maioria das teorias que afirmam que a laminite é uma alteração sistêmica (ALLEN, 1990).

O mecanismo que leva a separação das lâminas do casco é conhecido, porém algumas hipóteses devem ser consideradas: o excesso de força aplicado nas interdigitações pode causar uma resposta inflamatória, aumentando a pressão dos capilares e levando a formação de edema (STOKES et al, 2004); ou mesmo o excesso de

força resulta na separação das interdigitações onde acontece uma resposta inflamatória e assim lesões nas lâminas por isquemia (STOKES et al, 2004).

2.3 Teoria Metabólica

A ingestão de grande quantidade de grãos ou concentrado também pode desencadeara laminite. Entre os grãos mais predisponentes encontramos aveia, milho e o trigo. Geralmente estão associados à histidina, produzida na digestão e transformada em histamina, substância vasoativa na circulação dos cascos (HUNT, 1993; THOMASSIAN, 2005).

A alta ingestão de carboidratos altera o equilíbrio da microbiota no ceco, aumentando o número de bactérias que produzem ácido lático, levando a diminuição do pH, promovendo assim a lise da parede celular e liberação de endotoxinas. (GARNER, 1980; STARSHAK 2002; THOMASSIAN 2005; SOUZA, 2007).

2.4 Teoria dos glicocorticoides

De acordo com alguns relatos os maiores riscos do uso de glicocorticoides em equinos é o aparecimento da laminite de modo imprevisível, principalmente quando usado em grande quantidade (JOHNSON, 2002; SOUZA, 2007). Os glicocorticoides possuem vários efeitos que podem contribuir no quadro agudo de laminite, dentre eles a ação sob os vasos sanguíneos, trato gastrointestinal, insulina e gordura corpórea (SOUZA, 2007).

2.5 Teoria inflamatória

Segundo essa teoria, a laminite sempre deverá ser secundária a doença séptica, onde há absorção sistêmica de toxinas microbianas que promovem a ativação de leucócitos e produção de citocinas. A ação de mediadores e células inflamatórias não está somente limitada ao tecido laminar, pois estes atuam em outros órgãos e tecidos, como pulmão e fígado. Pode ocasionar disfunção dos órgãos após uma resposta inflamatória sistêmica afetando de forma primária diferentes órgãos em diversas espécies, sendo nos cavalos o tecido lamelar o órgão alvo (BELKNAP, 2009).

2.6 Teoria enzimática

Na teoria enzimática é desencadeada uma atividade de metaloproteinases laminares e contesta a visão alternativa de que a laminite se desenvolve por conta da necrose isquêmica das lamelas (ROSS e DYSON, 2003). Ainda se desconhece o fator de

ativação das metaloproteinases, e os fatores que originam a doença são liberados diretamente pelas bactérias ou é parte da resposta do hospedeiro (POLLITT, 2007).

2.7 Teoria da Glicose

Segundo essa teoria, os níveis de glicose presente nos cascos durante o repouso são elevados, excedendo o consumo da mesma no cérebro. Uma vez que os tecido do casco não tem capacidade para armazenar glicose (glicogênio), seu consumo é feito através de glicólise e oxidação através do ciclo de ácido cítrico (WATTLE, 2004).

3. Sinais clínicos

Frequentemente, a laminite se desenvolve secundariamente a uma patologia primária, sendo assim, é importante avaliar completamente o animal para identificar os fatores predisponentes que requerem tratamento, como metrite séptica, endotoxemia ou Doença de Cushing (ROSS e DYSON, 2003).

Alguns sinais clínicos característicos da laminite são: temperatura elevada da superfície dorsal da muralha do casco, aumento do pulso da artéria digital, sensibilidade aumentada ao teste de pinçamento do casco, edema na borda coronária e deslocamento do peso para os membros pélvicos. Em casos mais severos pode ser visualizado clinicamente o deslocamento da sola ou palpação de depressão localizada na borda coronária, ambos indicando rotação ou afundamento da falange distal dentro da muralha do casco (RIEGEL e HAKOLA, 1997; HOOD, 1999).

Quando o animal começa a apresentar sinal de dor e inflamação, inicia-se a fase aguda e após o término dessa fase inicia-se então a fase crônica (aproximadamente 72 horas após o início da fase anterior), ou quando há evidências radiográficas de separação laminar (FRALEY, 2007).

3.1 Fase Aguda

O quadro agudo de laminite é caracterizado pelo início de sinais clínicos como claudicação, dor na região da pinça do casco, depressão, anorexia, alternância marcada do apoio do membro, relutância ao de movimentar, aumento de pulso das artérias digitais e aumento de temperatura sobre a parede do casco e banda coronária. Tremores musculares, frequência respiratória aumentada, além de sinais de ansiedade também podem ser observados. Quando os quatro membros desenvolverem quadro agudo da laminite, o cavalo tende a permanecer em decúbito por longos períodos. A laminite aguda

pode ainda causar o óbito, porém não é comum. Em casos mais graves o casco pode se desprender, havendo perda do estojo córneo (STASHAK, 1994).

3.2 Fase Crônica

Equinos com laminite em sua fase crônica podem apresentar sinais como: hipóxia, depressão coronária, abaulamento da sola, deslocamento da coroa, perfuração de sola, osteíte da terceira falange. Além de alterações no crescimento do casco que incluem concavidade da parede dorsal, convergência dorsal dos anéis da parede do casco, pinça crescida, sola convexa. E, sobre tudo, escaras por decúbito. (MIKAIL e PEDRO, 2006; STASHAK, 2006).

Inicia-se com o primeiro sinal de deslocamento da terceira falange dentro casco, sendo comum abcessos nessa fase. Os equinos passam a ficar em posição de cavalete, colocando todo peso sobre membros pélvicos e apoiando somente o talão de membros torácicos, (LIPPI, 2008; POLLIT 2008; STASHAK 2006).

4. Diagnóstico

O diagnóstico da laminite é, de uma forma geral, estabelecida a partir da anamnese e sinais clínicos sendo muito utilizado os achados radiográficos para confirmação da mesma (ROSS e DYSON, 2003).

A avaliação radiográfica de qualquer cavalo com suspeita de laminite é justificado detectando alterações indicativas de deficiências mecânicas. Na fase inicial dessa patologia as radiografias precisam ser muito bem avaliadas, pois podem não apresentar rotação, mas já apresentam alterações significativas nas laminas, tanto coriônicas quanto nas papilas dérmicas (BLUTLER *et al*, 2000; POLLITT 2008).

As venografias digitais são usadas para identificação de deficiência de perfusão, sendo um método adicional para avaliação da evolução da laminite. Este exame pode ser realizado tanto com o animal em estação, quanto em decúbito, necessitando sempre de uma boa técnica radiográfica. A técnica consiste em posicionar um torniquete na região do metacarpo médio, aplicando 30 mL de contraste na veia digital, após esse procedimento, são feita as radiografias (POLLIT *et al*, 2011; STASHAK 2006).

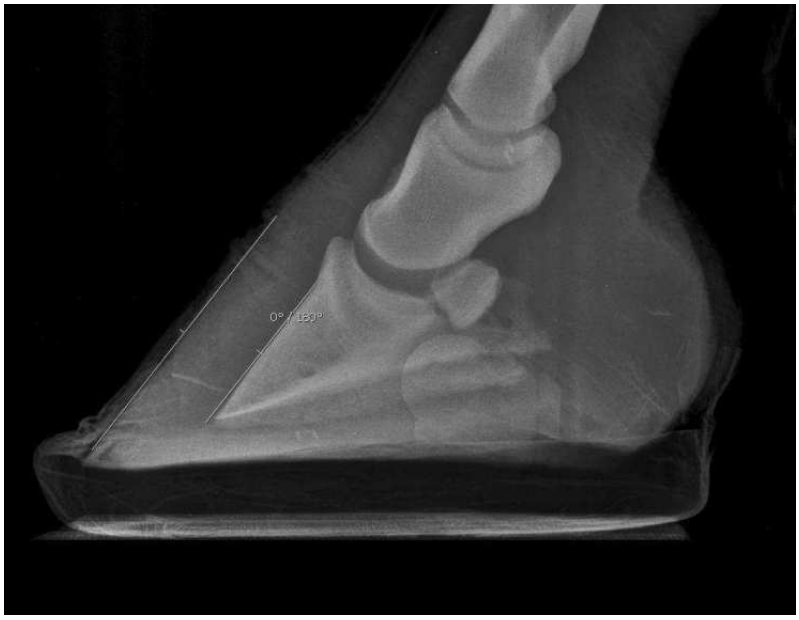

Figura 1: Radiografia de membro anterior, sem rotação da terceira falange. **Fonte:** HEV-FAJ



Figura 2. Radiografia de membro anterior, apresentando rotação grau 4 e afundamento da falange. **Fonte:** HEV-FAJ



Figura 3. Venografia de membro posterior em equino. **Fonte:** Arquivo pessoal.

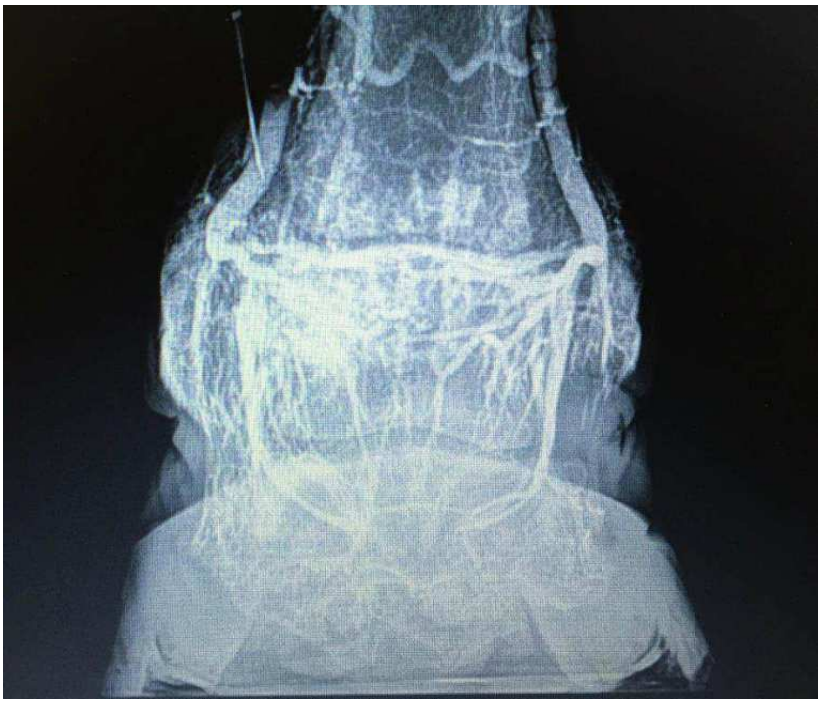

Figura 4. Venografia de membro posterior em equino. Fonte: Arquivo pessoal;

5. Tratamento

A laminite é uma emergência médica, sendo que a melhor forma de tratamento deve ser iniciada preferencialmente antes da rotação da falange distal. Priorizando-se nas primeiras 12 horas após o início da claudicação, pois os sintomas iniciais de rotação podem ser observados em radiografia com até 48 horas (STASHAK, 1994).

O tratamento do estágio crônico deve estar voltado para a deformidade do casco e a rotação da falange distal. Através do controle radiográfico, faz-se o casqueamento periódico com objetivo de produzir paralelismo da falange com a muralha do casco. Já a rotação pode ser auxiliada com aplicação de massa acrílica na sola, deixando livre a ranilha, além da aplicação de ferraduras adequadas (THOMASSIAN, 1990).

5.1 Vasodilatadores

O objetivo do uso do vaso dilatador ou anti-hipertensivo é sempre visando a melhora da perfusão laminar, produzindo assim uma hipotensão. São mais utilizados no tratamento de laminite em estágio elevado (crônica) e não devem ser utilizados em equinos desidratados ou com comprometimento cardiovascular (STASHAK, 2004).

A terapia vasodilatadora destina-se a melhorar o fluxo sanguíneo digital e a perfusão laminar (STOKES, 2002; PARKS, 2003). É muito utilizada por alguns clínicos que acreditam que a vasoconstrição é o fenômeno desencadeador dessa enfermidade, ou mesmo que contribuem para agravamento da laminite (FERREIRA, 2008), nesse caso os fármacos mais utilizados são, a Acepromazina e Isoxsuprina (EADES, 2002).

5.2 Antiinflamatórios não esteroidais

O tratamento com antiinflamatórios não esteroidais tem como objetivo praticamente a eliminação da dor, da vasoconstrição e diminuição da inflamação laminar (STOKES, 2004; THOMASSIAN, 2005).

Os antiinflamatórios não esteroidais devem ser utilizados com cautela, devido sua toxicidade renal e gastrointestinal. Clássicos como Fenilbutazona e o Flunixin Meglumine, são comumente utilizados para reduzir o sofrimento (dor) ligado a laminite. Dependendo do agravamento da patologia, o animal em estação pode prejudicar o fluxo sanguíneo para a pata e assim, reduzir os efeitos adversos de longos períodos de decúbito (BELKANAP, 2006).

5.3 Anticoagulantes

Os anticoagulantes são utilizados para prevenção e tratamento da laminite aguda, pois existem descrições da formação de agregados de plaquetas e plaquetas-neutrófilos durante episódios da doença (FERREIRA 2008).

A ocorrência de microtrombos tem sido demonstrada na circulação laminar de equinos durante a laminite, assim sendo alguns clínicos administram Heparina ou Ácido

Acetilsalicílicocomo prevenção ou até mesmo como agente trombolítico (BELKNAP e MOORE, 1989).

A Heparina é o anticoagulante mais utilizado. Pode ser administrada por via subcutânea ou por via intravenosa em doses que variam 40 a 80 UI/kg (MIKAIL e PEDRO, 2006).

Já o ácido acetilsalicílico, pode ser administrado em doses que variam de 10 a 20mg/Kg, por via oral, a cada 48 Horas (EADES, 2002). Sendo o único agente cuja eficácia em aumentar o fluxo sanguíneo nas extremidades distais tem suporte científico (BELKNAP, 2006).

5.4 Crioterapia

A crioterapia durante a fase de desenvolvimento da laminite tem sido sugerida como uma importante estratégia preventiva (MIKAIL e PEDRO, 2006). Vários métodos existem para sua aplicação, porém 48 horas de crioterapia intermitente demonstraram redução significativa dos sinais clínicos (O'GRADY, 2002).

Entretanto, alguns pesquisadores acreditam que a crioterapia possa piorar o quadro do animal se aplicada após a fase de desenvolvimento. Uma vez que não bloqueia a ativação das metaloproteinases, mas diminui o aporte sanguíneo nas extremidades distais piorando assim, a oxigenação e o quadro clínico (STOKES, 2004).

A aplicação de gelo resulta em analgesia e diminuição da atividade enzimática local, além de vasoconstrição (MIKAIL; PEDRO, 2006).

O seu efeito hipometabólico pode ser o mecanismo mais importante para limitar a gravidade das lesões, pois a taxa de consumo de oxigênio e taxa metabólica são inversamente proporcionais a temperatura (POLLITT, 2007).



Figura 5. Animal em tratamento intensivo de crioterapia. **Fonte:** www.google.com.br

5.6 Preventivo

No sentido de fazer um tratamento preventivo, pode se incluir a administração oral de óleo mineral, fluidoterapia intravenosa, antibióticos parenterais, soro ou plasma hiperimune e Polimixina B. Além de baias com cama alta e macia que também são consideradas medidas preventivas a essa patologia (STOKES, 2002; PARKS, 2003).

5.7 Cirúrgico

O tratamento cirúrgico inclui a Desmotomia do ligamento acessório do tendão do músculo flexor digital profundo e em alguns casos a Tenotomia do tendão do músculo flexor digital profundo (MIKAIL; PEDRO, 2006).

A justificativa para o tratamento cirúrgico nos casos crônicos é baseada nas forças biomecânicas do membro afetado, que incluem os anexos das lamelas cutâneas que estão entre a falange distal e a parede do casco, a carga vertical descendente através da coluna óssea do membro, a tração palmar proximal do Tendão flexor digital profundo (TFDP) na falange distal, a tração proximal do tendão extensor digital. O balanço dessas forças mantem a unidade funcional. A transecção dos tendões permite que o mesmo se alinhe em região da falange distal. A cirurgia é geralmente considerada um procedimento para resgate de um animal com alto valor reprodutivo ou que não sejam mais utilizados para atividades físicas, embora alguns cavalos ainda consigam retornar a sua carreira atlética de forma moderada (HUNT, 2003).

6. Prognóstico

O prognostico é sempre reservado, porém se os sinais clínicos persistem por um período maior que 10 dias, torna-se desfavorável. Alguns casos, em geral associados a desequilíbrio endócrino, podem se prolongar sem causar alterações excessivas, como formação de anéis na parede do casco e rotação distal, sendo que todo caso onde ocorre rotação o prognostico também é desfavorável (LIPPI, 2008).

Dificilmente determina-se um prognostico favorável para um cavalo com laminite aguda, no entanto, equinos que são diagnosticados nos primeiros dias da doença, podem se recuperar completamente (STOKES et al., 2004).

Qualquer infecção pode levar ao agravamento do prognóstico. Se houver aparecimento de rachaduras na faixa coronária, é provável que o casco se solte, tornando um prognostico de reservado a desfavorável (STASHAK, 1994).

Em casos de muita dor e sofrimento do animal, ou mesmo quando o quadro é irreversível, deve-se sempre colocar a hipótese de eutanásia (GARCÍA e PÉREZ, 2007).

7. Conclusão

A laminite é uma patologia muito complexa e presente na rotina clínica de todos que trabalham com equinos. Diversas razões podem ser sua causa base. Uma enfermidade de tratamento amplo, independente da teoria em que se acredita. Contudo, ainda existem algumas discordâncias, o que cabe sempre ao médico veterinário optar pelo que lhe julga a melhor terapêutica. Vários fatores devem ser levados em consideração quanto ao prognóstico, sendo que o mais importante é o grau de lesão causado ao tecido laminar, o qual pode ser mensurado através de radiografias que indicam o grau de rotação da falange distal. O tratamento da laminite deve ser o mais precoce possível, ou até antes que ela se inicie nos casos de pacientes com alto risco ou com predisposição a patologia. O presente trabalho teve como objetivo o relato de várias opiniões, acerca da patologia, diagnóstico e diversos tipos de tratamento.

REFERÊNCIAS BIBLIOGRÁFICAS

ALLEN, D. Surgical management of chronic laminitis in horses: 13 cases (1983 -1985) **Journal of the American Veterinary** Medical Association. USA, 1986.

ALLEN, J. R. D. *et al*. Evalution of equine digital Starling Forces and hemodynamics during early laminitis. **American Journal of Veterinary Research**. USA, 1990.

BELKNAP, J. K. P. Hatogenesis of Laminitis. IN, ROBINSON, N. E. **Current therapy in equine medicine**. 6. ed. Saint Louis: Elsevier, 2009.

BUTLER, J. A.; COLLES DYSON, S. J.; KOLD, S. E.; POULOS, P. W. **Clinical radiology of the horse**. 2 ed. Blanckwell Science LTDA, 2000.

EADES S. C.; et al. Serial alteration in digital hemodynamics and entdothelin -1 immunoreactivity, olatelet-neutrophil aggregatiuon, and concentration of nitric oxide, insulin, anbd glucose in blood obtained from horses following carbohydrate overload. **American JournalofVeterinaryReasearch.** USA 2007.

FERREIRA, C. R. L. V. **Laminite em equinos**, 2008 – Faculdade de Medicina Veterinária, Universidade técnica de Lisboa.

FRALEY, B. T. **Treatment optinos for acute and chronic laminitis**, IN: NORTH AMERICAN VETERINARY CONFERENCE, Orlando, 2007, Disponível em: http://www.ivis.org/proceedings/navc/2007/LA/046.asp?LA=1. Acesso em 05 de junho de 2016.

GARCÍA, J. S; PÉREZ, E. C. P. Sindromeinfosura. **Curso de Podiatria Equina Esécializade.** Universidade de Évora: Portugal, 2007.

GARNER, H. E. Update onequinelaminitis. **Veterinary Cinical North American**, USA, 1980.

HOOD, D. M. The pathophysiology of developmental and acute laminitis. **Veterinary Clinical North American Equine Practitioners**. USA. v. 15, 1999.

HUNT, R. J. A retrospective evaluation of laminitis in horses. **Equine Veterinary Journal.** USA, 1993.

JOHNSON, P. J. The equine metabolic synfrome – Peripheral Cushing´s syndrome. **The Veterinary Clinics of North America Equine Practice.** Philadelphia, 2002.

LIPPI, B. M**. Pododermatite asséptica difusa ou laminites em equinos (Equuscaballus),** 2008 MONOGRAFIA (Graduação de Medicina Veterinária) – Instituto de ciência e saúde, Faculdade Metropolitana Unidas, São Paulo.

MILKAIL, S.; PEDRO, C. R. **Fisioterapia Veterinária**, 1 ed. Barueri, SP: Manole, 2006.

MOORE. J. N.; ALLEN, D. A. Guide to equine acute laminitis. **Veterinary Learning Systems.** Trentron, 1995.

O'GRADY, S.E., Chronic Laminits: Current treatment Strategies. **The Veterinary Clinics.**

PARKS, A. H. Treatment of acute laminitis. **Equine veterinary Education**, Inglaterra 2003.

POLLITT C. C. The Anatomy end physiologe of the hoof wall. **Equine Veterinary Edication,** Inglaterra, 1998.

REIS, Fernanda Baldi. Trabalho de conclusão de curso: **Laminite em Equinos**. Universidade Federal do Rio Grande do Sul. 2014. Disponível em: http://www.lume.ufrgs.br/bitstream/handle/10183/106624/000942315.pdf?sequence=1. Acesso em: 05 de junho de 2016.

RIEGEL, R. J.; HAKOLA, S. E. **Illustrated atlas of clinical equine anatomy and common disorders of the horse**. Marysville, Oshio: Equistar plublication, 1997.

ROSS, Michael W.; DYSON, Sue J. **Diagnosis and Management of Lameness in the Horse**. Elsevier Health Sciences, 2010. Iagnosis and management

ROOS, M. W; DYSON, S. J**. Diagnosis and management of lameness in the horse.** Saint Louis-Missuri: editor Saunders, 2003.

SOUZA A. H. **Tamponamento cecal: aspecto clinico, fisiopatológico e terapêutico na laminite experimental, em equinos.** 2007. Tese Doutorado e Cirurgia Veterinária, Faculdade de Ciência Agrarias e Veterinárias, Universidade Estadual Paulista Jabuticabal.

STASHAK, T. S. Claudicación, el pie. **Adams:** claudicación en el caballo. 5.ed. Buenos Aires: Inter-médica, 2014.

STOKES, A.M., EADES, S.C.; S.C.; MOORE, R.M. Pathophysiology and treatment of acute laminits, In: REED, S. M. BAYLY, W. M. SELLON, D. C. **EQUINE INTERNAL MEDICINE,** 2. Ed. USA: Saunders, 2004.

THOMASSIAN, Armen. Enfermidades dos cavalos / por ArmenThomassian. – 2 ed. – São Paulo: **Livraria Varela,** 1990.

THOMASSIAN. A. **ENFERMIDADES DOS CAVALOS**. 4 ed. São Paulo: Varela, 2005.