O PAPEL DA *MALASSEZIA PACHYDERMATIS* NO PACIENTE ATÓPICO: RELATO DE CASO

The role of *Malassezia Pachydermatis* in a patient with Atopic Dermatitis: Case Reporting

Orientadora: Lúcia Helena Alberto Garrido

RUBELLO, Ana Leticia Pagotti
Faculdade de Jaguariúna

VASCONCELLOS, Maristela Cruz
Faculdade de Jaguariúna

Resumo: O presente relato de caso tem como objetivo dissertar sobre o papel da levedura do gênero *Malassezia pachydermatis* em pacientes atópicos. Comumente, *Malassezia pachydermatis* faz parte da microbioma da pele dos cães bem como de outros mamíferos e aves. No entanto, alterações no microambiente da pele e fatores predisponentes associados ao crescimento excessivo dessa levedura, leva a alteração de forma saprófita para o parasitismo, tornando-a um patógeno oportunista perpetuante de otite externa e dermatoses pruriginosas em cães. Uma cadela da raça Lhasa Apso, com doze anos de idade foi atendida no Hospital Escola Veterinário da Faculdade de Jaguariúna, com histórico de lesões alopécicas, eritematosas e altamente pruriginosas em patas e em região abdominal e inguinal, caracterizadas por eritema, hiperpigmentação, lignificação, crostas, seborréia e alopecia. Foi realizado raspado superficial das lesões dermatológicas e swab interdigital das patas anteriores para exame citológico, nos quais se constataram presença elevada de leveduras do gênero *Malassezia pachydermatis.* Devido à casuística diversificada de dermatopatias causadas por *Malassezia spp*, incluindo a dermatite atópica em cães, torna- se importante o diagnóstico precoce, onde o exame citológico associado a um tratamento correto possui resultados satisfatórios e benefícios no controle das lesões pruriginosas em cães atópicos.

Palavras chaves: Dermatopatias; Atopia; *Malassezia pachydermatis.*

Abstract: This case report aims to elaborate on the role of *Malassezia pachydermatis* in atopic patients. Commonly, *Malassezia pachydermatis* is part of the skin microbioma of dogs and other mammals and birds. However, changes in the microenvironment of the skin and associated with predisposing factors such yeast overgrowth leads to change from saprophytic medium to parasitism, making it an opportunistic pathogen perpetuating external otitis and pruritic dermatoses in dogs. A dog of the breed Lhasa Apso, with twelve years of age was seen in Veterinary School Hospital of Jaguariúna with a history of alopecia, erythematous and highly pruritic lesions in legs and abdominal and inguinal regions, characterized by erythema, hyperpigmentation, lignification, scabs, seborrhea and alopecia. A superficial shave was carried out of the interdigital skin lesions and swab of the between the digits for cytological examination, in which we noticed an increased presence of the genus *Malassezia pachydermatis* yeast. Because of the diverse of skin diseases caused by *Malassezia spp*, including atopic dermatitis in dogs, it's important to have an early diagnosis where cytological examination associated with a correct treatment has satisfactory and beneficial results in the control of pruritic lesions in atopic dogs.

Keywords: Dermatitis; Atopic; *Malassezia pachydermatis*.

INTRODUÇÃO

A pele é o órgão mais extenso e visível do organismo, constituindo uma barreira anatómica e fisiológica entre o animal e o meio, representando cerca de 24% do peso corporal em cães (SCOTT et al., 2002). Justamente por ser um órgão tão exposto ao meio o tegumento sofre várias agressões, refletindo na grande casuística nas clínicas e hospitais veterinários de casos na especialidade de dermatologia, representando de 30 a 75% de todos os atendimentos, quer como queixa principal ou como queixa secundária (FEITOSA, 2008). Esta área da veterinária é objeto de estudos constantes, devido não somente à sua elevada casuística, mas também à relação de proximidade crescente entre a medicina veterinária e humana, principalmente em doenças de foco alérgico (SCOTT et al., 2002).

A descrição anatómica e histológica das diversas estruturas cutâneas permite compreender melhor todas as suas funções (HARVEY & MCKEEVER, 2001). A pele encontra-se constituída por três camadas: epiderme; derme e hipoderme (Figura 1). A epiderme tem origem ectodérmica e é a mais externa e delgada, a derme tem origem mesodérmica e a hipoderme serve de suporte aos extratos superiores. À pele pertence ainda estruturas anexas como as glândulas, unhas e pelos (ACKERMAN, 2008).

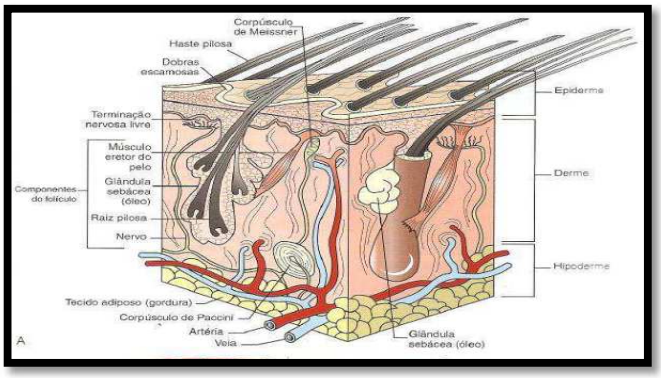

Figura 1. Esquema de corte histológico de pele.
Fonte: COLVILLE & BASSERT, 2008.

Entre as doenças de pele mais freqüentemente diagnosticadas encontram-se as de origem bacterianas, imunomediadas e endócrinas. No Brasil, as dermatites parasitárias também estão entre as mais frequentes, entretanto, muitas dermatoses não específicas, pruriginosas ou não, são diagnosticadas erroneamente como "micoses" com base em evidências clínicas (PLANT et al., 1992).

Entre as dermatopatias fúngicas temos a Malasseziose que está associada à micose superficial causada por leveduras do gênero *Malassezia spp*, que regularmente fazem parte da microbioma da pele de animais domésticos e selvagens (JERICÓ, 2015).

Estudos anteriores determinaram que o gênero *Malassezia* possui sete espécies: *Malassezia pachydermatis, M. furfur, M. sympodialis, M. obtusa, M. globosa, M. restricta, M. slooffiae* (KROEGER apud PFAU, 2005). A *Malassezia pachydermatis* é a espécie mais adaptada entre as leveduras aos animais; no entanto, alterações no microambiente da pele e fatores predisponentes associados ao crescimento excessivo dessa levedura, ocorrem à alteração de forma saprófita para o parasitismo, tornando-a um patógeno oportunista perpetuante de otite externa e dermatoses pruriginosas em cães (JERICÓ, 2015).

Diversos são os fatores correlacionados com a interação entre agente e hospedeiro que podem contribuir para que ele se torne um patógeno oportunista tais como, fatores ligados ao microclima local da pele e conduto auditivo que podem causar alterações de pH, umidade e temperatura, predisposição genética e anatômica, excesso de cerume, distúrbios de queratinização, traumas, reações de hipersensibilidade, endocrinopatias entre outros (ROSA et al., 2006).

Em cães com dermatite atópica, *M. pachydermatis* pode ser reconhecido pelo sistema imune como um alérgeno; em tal caso, pode acarretar em uma intensa resposta inflamatória e pruriginosa a uma quantidade relativamente reduzida de leveduras, tornando irreconhecível a linha entre “colonização” e “infecção” (BICHARD & SHERDING, 2013).

Isso se deve a alteração da barreira tegumentar na qual favorece a penetração de inúmeros alérgenos devido a uma disfunção da barreira lipídica

epidérmica (SCOTT et al., 1996; DEBOER, 2004). Isso ocorre por combinação deficiente de organelas lipídicas de superfície, existentes entre os espaços intercelulares (Figura 2), como é sugerido na atopia humana (OLIVRY; HILL, 2001). Estes alérgenos são reconhecidos, fagocitados e apresentados pelas células dendríticas epidérmicas aos linfócitos Th2, os quais estimulam a proliferação de linfócitos B e a produção de IgE alérgeno –específicos (OLIVRY et al, 2005; AKDIS et al., MORAR et al., 2006).

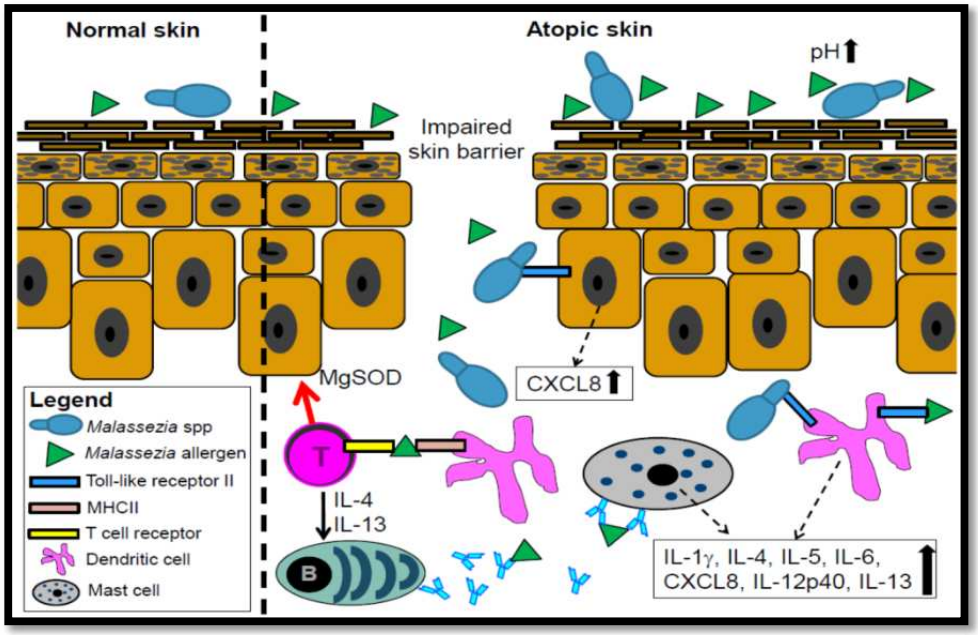

Figura 2. Pele de um animal saudável versus de um animal atópico.

Fonte: GLATZ M. et al., 2015.

Apesar das dermatites associadas a *M. pachydermatis* surgirem sem nenhuma restrição quanto à idade, sexo ou raça, alguns trabalhos demostram que há maior ocorrência em certas raças, tais como Cocker Spaniel, West Highland White Terrier, Pastor Alemão, Poodle, Dobermann, Akita, Shih Tzu e Setter Irlandês, com maior incidência em machos, com idade inferior a 5 anos (LARSSON et al., 1988).

Os sintomas presentes em casos de dermatites associadas à *M. pachydermatis* são prurido, alopecia, lignificação, hiperpigmentação, eritema, crostas serosas ou gordurosas, odor característico, podendo em alguns casos

associar-se com atopia e alergia alimentar (RHODES, 2005); localizando-se, sobretudo no conduto auditivo externo, face, região ventral do pescoço, axilas, ventre, interdígitos e áreas intertriginosas (BOND & LLOYD, 1997).

O exame físico detalhado aliado a uma boa anamnese apresenta-se de grande importância para o diagnóstico/tratamento adequado tanto da otite externa quanto da dermatite. O diagnóstico começa com anamnese, exame físico e exame otoscópico. Deve-se atentar às quaisquer alterações quanto à presença de parasitas, o grau de inflamação e suas respectivas regiões afetadas, a quantidade e característica do exsudato, as alterações proliferativas, e a aparência da membrana timpânica (ROSYCHUK & LUTTGEN, 2004).

O possível diagnóstico de Malasseziose deve ser considerado em dermatopatias descamativas, eritematosas, oleosas e pruriginosas, nas quais outras possibilidades já foram descartadas, e não são responsivas à terapia (SCOTT et al., 1996).

O diagnóstico pode ser realizado através da citologia por impressão ou de fita adesiva (imprint cutâneo) em conjunto com a técnica de coloração panótico rápido, com amostra de secreção úmida (cerume) ou raspado de pele superficial, onde o crescimento excessivo do fungo é confirmado ao serem encontrados mais de dois fungos redondos e ovais por campo (WILLEMSE, 1998).

Ao exame histopatológico cutâneo observa-se dermatite perivascular superficial a intersticial linfohistocítica com presença de leveduras. Caso realize exame citológico, não há necessidade de exame histopatológico para definir diagnóstico de Dermatite por *Malassezia*. Pode-se ainda realizar cultura fúngica (MEDLEAU & HNILICA, 2003), na qual haverá crescimento de colônias à temperatura ambiente, em ágar Sabouraud dextrose (SDA), sem adição de lipídeos (NOBRE et al., 2001). Culturas fúngicas entre 30˚C a 37˚C são realizadas para diferenciação de *Malassezia spp*. e *Candida spp.* (WILLEMSE, 1998).

A escolha do procedimento terapêutico baseia-se na disseminação e no aspecto como um todo da infecção, na condição geral do paciente e na expectativa do proprietário quanto a possível melhoria, bem como aos efeitos colaterais (BICHARD & SHERDING, 2013).

O tratamento sistêmico é conduzido através de drogas antifúngicas como cetoconazol ou itraconazol administradas junto com o alimento e tratamento tópico a base de xampus contendo cetoconazol 2%, miconazol 2%, gluconato de clorexidine 3% a 4% ou sulfeto de selênio 2,5% (MOÇO et al., 2007). Enilconazol está presente como solução de enxágue em alguns países como nos EUA (BICHARD & SHERDING, 2013).

Considerando-se a influência de condições primárias sobre a Dermatite por *Malassezia*, torna-se fundamental identificar a causa de base para controle e evitar recidivas (SCOTT et al., 1996 ; BOND & LLOYD, 1997).

Sendo esta causa de base, a Dematite Atópica, a terapia mais eficaz para estes pacientes é composto de cuidados minuciosos com a pele para reconstituir a barreira da pele prejudicada, o tratamento anti-inflamatório mais comumente com esteroides tópicos ou inibidores da calcineurina, e a identificação e eliminação dos fatores desencadeantes (GLATZ et al., 2015).

Sabendo que esta levedura apresenta um caráter oportunista, o controle ou a identificação das causas de base, as quais predispõem à Malasseziose, fazem-se necessário para a prevenção de infecções recorrentes por este agente (JERICÓ, 2015).

O prognóstico é favorável quando a causa é identificada e corrigida. A doença não é considerada contagiosa para outros animais ou mesmo humanos (RHODES, 2005).

OBJETIVO

Este trabalho tem como objetivo relatar a correlação existente entre a exacerbação do prurido e lesões dermatológicas em um paciente atópico, com a proliferação de leveduras do gênero *Malassezia pachydermatis*, demonstrando ser fundamental a identificação da doença de base bem como o controle das infecções secundárias.

RELATO DO CASO

Foi atendido no Hospital Veterinário da Faculdade de Medicina Veterinária em Jaguariúna-SP – FAJ, um paciente da espécie canina, raça Lhasa Apso, fêmea não ovariectomizada, doze anos de idade, pesando 8,05 Kg. A paciente foi encaminhada para o Serviço de Dermatologia, cuja queixa era prurido intenso e áreas alopécicas generalizadas. As lesões manifestaram-se sob forma de alopecia pruriginosa abdominal, e posteriormente, envolvimento dos membros, períneo, região cervical e inguinal com rápida evolução. A anamnese, proprietário relatava que a paciente apresentava diagnóstico prévio de Dermatite Trofoalérgena, a qual vinha sendo tratada topicamente com banhos semanais com sabonete de enxofre e clorexidine 2%, seguida de alimentação caseira com arroz e salmão, com discreta melhora do quadro dermatológico.

Ao exame clínico foi constatada frequência cardíaca de 96 batimentos por minuto, frequência respiratória de 40 movimentos por minuto, mucosa normocoradas e temperatura retal 37,8°C; linfonodos poplíteos apresentavam-se aumentados (adenomegalia). Demais parâmetros apresentavam-se dentro da normalidade. Além do quadro dermatológico, paciente apresentava hérnia umbilical, hiperplasia mamária e ceratoconjutivite seca unilateral (olho direito).

Ao exame dermatológico observou-se pelagem sem brilho, ressecada, com áreas de alopecia e descamação na região cervical e patas. Presença de crostas secas e aderidas no pescoço, patas e condutos auditivos externos, associadas à hiperpigmentação, lignificação e seborréia oleosa de odor “rançoso”. Eritema, hiperpigmentação e hiperqueratose eram observados em região abdominal ventral e inguinal. As patas e interdígitos apresentavam lignificação severa (Figuras 3 A e 3 B). À otoscopia pode-se observar excesso de secreção ceruminosa auricular bilateral.



Figura 3. (A). Eritema, alopecia e lignificação em membro posterior. (B) Presença de eritema, lignificação, alopecia em membros anteriores.
Fonte: Arquivo pessoal.

Foram solicitados exames complementares como raspado superficial das lesões dermatológicas e swab interdigital das patas anteriores e do conduto auditivo, com coleta de cerume a fim de se realizar exame citológico. O diagnóstico diferencial incluiu Escabiose Canina, Demodicidose, Dermatofitose e Dermatite Alérgica. O resultado do exame parasitológico do raspado cutâneo foi negativo quanto à pesquisa de ácaros. A avaliação microscópica das lâminas feitas com o swab interdigital evidenciou a presença de numerosas leveduras com morfologia e coloração característicos de *Malassezia pachydermatis*. Em relação à avaliação microscópica do cerume, este apresentava células descamativas e células inflamatórias, com presença de raros “cocos”. Foi coletado material através de swab para realização de cultura fúngica, na qual o resultado apresentou-se negativo para crescimento de dermatófitos.

Realizou-se coleta de sangue para realização do hemograma (Tabelas 1, 2, 3 e 4) e dosagem de Alanina aminotransferase (ALT) e creatinina (Tabela 5) para avaliação do estado geral da paciente.

Eritrograma	Valores encontrados	Valores de referência
Eritrócitos	6,12 milhões/mm³	5,7 a 7,4 milhões/mm³
Hematócrito	41%	38 a 47%
Hemoglobina	13,5 g/dl	14,0 a 18,0 g/dl
V.c.m	66,9 u³	63 a 77 u³
H.c.m	22,06 pg	21,0 a 26,0 pg
C.h.c.m	32,93 g/dl	31 a 35 g/dl
Proteína plasmática total	7,80 g/dl	6,0 a 8,0 g/dl

Tabela 1. Eritrograma.
Fonte: Laboratório de Diagnóstico Veterinário Jaguary, 2015.

Leucograma	Valores encontrados		Valores de referência relativo	Valores de referência absoluto
Leucócitos	14,40 mil/mm³		6,0 a 16,0 mil/mm³	6,0 a 16,0 mil/mm³
Mielócitos	0,00 %		0%	0%
Metamielócitos	0,00%	0/mm³	0%	0%
Bastonetes	0,00%	0/uL	0 a 1%	0 a 1%
Segmentados	69,00%	9936/uL	55 a 80%	55 a 80%
Eosinófilos	8,00%	1152/uL	2 a 4 %	2 a 4 %
Basófilos	0,00%	0/uL	RARO	RARO
Linfócitos típicos	18,00%	2592/uL	12 a 30%	12 a 30%
Linfócitos atípicos	0,00%	0/mm³	0%	0%
Monócitos	5,00%	720/uL	3 a 10%	3 a 10%
Outros (*)	0,00%	0/mm³	----------	----------

Tabela 2. Leucograma. Eosinofilia, indicativo resposta inflamatória, particularmente em reações de Hipersensibilidade.
Fonte: Laboratório de Diagnóstico Veterinário Jaguary, 2015.

Contagem plaquetária	Valores encontrados	Valores de referência
Plaquetas	510 mil/mm³	200 a 500 mil/mm³

Tabela 3. Contagem de plaquetas. Trombocitose, indicativo de processo Inflamatório.
Fonte: Laboratório de Diagnóstico Veterinário Jaguary, 2015.

Pesquisa de hemoparasitas	Resultado
	Negativo

Tabela 4. Pesquisa de Hemoparasitas.
Fonte: Laboratório de Diagnóstico Veterinário Jaguary, 2015.

Bioquímica sérica	Valores encontrados	Valores de referência
Creatinina	0,42 mg/d	0,5 a 1,5 mg/dL
ALT (T.G.P)	72,00 U/L	21 A 102 U/L

Tabela 5. Dosagem de ALT e Creatinina
Fonte: Laboratório de Diagnóstico Veterinário Jaguary, 2015.

Diante dos achados clínicos e laboratoriais, instituiu-se tratamento sistêmico com cetoconazol (5-10 mg/kg), SID, durante vinte dias e tratamentos tópicos semanais com xampu a base de ácido salicílico associado ao Peróxido de benzoíla 3,5% e Glicerina, durante o primeiro mês de tratamento. Institui-se também xampu a base de Aveia coloidal associada à glicerina, para promover a hidratação da pele e pêlos durante este período de tratamento.

O tratamento indicado para a ceratoconjuntivite seca foi Tacrolimus 0.2% (manipulação), uma gota no olho afetado (direito), quatro vezes ao dia, durante o primeiro mês de tratamento. No caso da otite inflamatória foi prescrito Pimaricina, Diazinon e a Neomicina, duas vezes ao dia, durante vinte dias.

Após quinze dias a paciente retornou ao Hospital Escola para acompanhamento do quadro dermatológico, onde se constatou discreta melhora em relação ao quadro dermatológico (Figura 3C), diminuição do prurido em (80%) diminuição das crostas e eritema em região das patas posteriores e abdómen (Figura 3D), controle da oleosidade da pele e diminuição do odor fétido. Em relação aos condutos auditivos, houve uma melhora quanto à inflamação e diminuição do cerume.



Figura 3. Presença de repilação em área alopécica de membro anterior (C). Região abdominal com uma redução de eritema e crostas (D).

Fonte: Arquivo pessoal.

Diante da significativa melhora da paciente, orientou-se a manutenção dos banhos semanais a fim de controlar a oleosidade da pele bem como promover hidratação da mesma, restituindo-se a barreira de proteção da pele, maneira pela qual se auxilia no controle das infecções recorrentes.

DISCUSSÃO

Para o diagnóstico correto e o tratamento adequado da Malasseziose faz-se necessário o uso de uma técnica rápida e precisa, sendo a citologia considerada a técnica de eleição para o diagnóstico de rotina e o controle das dermatites e otites causadas por *Malassezia spp*. Segundo BENSIGNOR et al (2000), a citologia embora menos sensível que a cultura fúngica é a técnica rotineiramente utilizada.

Sendo assim, o histórico e as características das lesões apresentadas pelo paciente associadas ao exame citológico do raspado cutâneo, realizado através de microscopia óptica, confirmaram a presença *M. pachydermatis*.

Confirmado o quadro clínico de Malasseziose, e sabendo-se que seu crescimento excessivo se dá a fatores predisponentes (JERICÓ, 2015), baseado em evidências do histórico clinico associado às manifestações clínicas (prurido intenso, tipo e localizaçào das lesões) pode-se suspeitar de Dermatite por *Malassezia* de origem secundária a Dermatite Atópica.

GRIFFIN (2007) descreve que a incidência de infecções secundárias por *Malassezia spp* chegam a 80%. O autor evidencia que a *Malassezia* não é somente um invasor secundário, mas sim um agravante da hipersensibilidade já presente na Dermatite Atópica, deste modo, podendo haver uma facilidade na penetração de microorganismos na pele do atópico, devido às barreiras protetoras da pele serem deficientes (MORRIS, et al.; 1998). Essa deficiência ocorre devido a mutações genéticas na barreira física da epiderme, visto que o paciente atópico apresenta uma diminuição da produção de lipídeos e ceramídeos, os quais são constituintes da matriz lipídica presente no extrato córneo (MORAR et al., 2006).

Antígenos de *Malassezia* podem atuar de vasto modo na resposta do sistema imune, elevando o IgG que pode ser visto tanto em animais saudáveis quanto em animais atópicos. No entanto cães com Dermatite Atópica com evidência ou não na citologia para *M. pachydermatis*, evidenciaram títulos de IgE específico para *Malassezia* ao contrário de cães saudáveis (ROBSON, 2012). Pesquisas demostraram que uma proporção dos cães atópicos, desenvolvem títulos de IgE específico, e testes intradérmicos positivos aos extratos de *Malassezia* na qual sugerem que estes podem atuar como alérgenos (NUTTAL et al., 2009), concluindo- se assim que não se trata de uma enfermidade simples de ser tratada já que há um fator primário envolvido.

O tratamento eleito promoveu uma melhora significativa no quadro dermatológico do paciente deste estudo, porém é necessária a elucidação da causa primária, que neste caso, seria a especificação do alérgeno desencadeante da Dermatite Atópica.

Segundo ROBSON (2012), o antifúngico de eleição para a terapia da Dermatite por *Malassezia* deve ser baseado na distribuição da infecção, na saúde do paciente, cumprimento do proprietário, possível interação medicamentosa, e efeitos colaterais. Independentemente da escolha do tratamento, o paciente deve ser monitorado de forma recorrente para avaliar se há persistência ou recidiva das infecções fúngicas e/ou bacterianas.

Para NUTTAL et al (2009), a terapia tópica em casos de Malasseziose, geralmente é o tratamento de melhor custo benefício e o mais seguro, porém em alguns casos não seria necessariamente o mais indicado. Para áreas de lesões localizadas, pode-se tratar com aplicação tópica de produto antifúngico, e para as áreas generalizadas o tratamento sistêmico deverá ser instituído. Os antifúngicos de eleição para tratamento tópico da Malasseziose sâo miconazol 2% associado à clorexidina 2%, semanalmente.

Segundo GLATZ et al (2015), os antifúngicos da classe dos Azóis (Cetoconazol, Itraconazol, Fluconazol) são os mais indicados para o tratamento sistêmico de pacientes com Malasseziose.

No caso da terapia sistêmica NUTTAL et al (2009), cita os efeitos colaterais que podem inculir anorexia, vômitos, diarreia, lesão hepática, vasculite e teratogenicidade. Por estas razões se faz importante o acompanhamento clínico do paciente. (ROBSON, 2012).

Dada à complexidade patofisiológica da Malasseziose correlacionada a Dermatite Atópica, é preciso uma abordagem multifacetada dirigida à reparação e a proteção da barreira cutânea, e a redução da colonização microbiana.

CONCLUSÃO

O presente trabalho permite concluir que a levedura do gênero *Malassezia pachydermatis,* apesar de ser um habitante natural da pele, pode acarretar piora do quadro dermatológico em um paciente submetido à algum tipo de estresse ou por influência de fatores predisponentes/perpetuantes, nesse caso a Dermatite Atópica. Sendo assim, o controle destes fatores os quais, levam ao crescimento desordenado da levedura *Malassezia pachydermatis* na pele de pacientes atópicos, se faz necessário para o correto manejo e controle das lesões dermatológicas destes pacientes, levando os a uma melhor qualidade de vida e menor uso de fármacos antipruriginosos ou antialérgicos, os quais muitos deles podem levar a efeitos adversos irreparáveis à saúde dos mesmos.

REFERÊNCIAS

ACKERMAN, L. La piel en condiciones normales y patológicas. Ackerman L. Ed. Atlas de Dermatologia en Pequeños Animales, 1ª Ed. Buenos Aires, Inter-médica, p. 1-5, 2008.

AKDIS, C. A. et al. Diagnosis and treatment of atopic dermatitis in children and adults: European Academy of Allergology and Clinical Immunology? American Academy of Allergy, Asthma Immunology/ PRACTALL Consensus Report. Journal Allergy and Clinical Immunology, v. 118, n. 1, p. 152-169, 2006.

BENSIGNOR, E. et al. Use of lufenuron for treating fungol infections of dogs and cats: 297 cases (1997-1999). Journal of the American Veterinary Medical Association. V. 217, n. 10, p. 1510, 2000.

BICHARD, J. S; SHERDING, G. R. Manual de Saunders de clínica de pequenos animais. Editora Roca, São Paulo, 3 ed., p. 451 a 457, 2013.

BOND, R; LLOYD, D. H. Skin and mucosal populations of Malassezia pachydermatis in healthy And seborrheic Basset Hounds. Veterinary Dermatology, v. 8, n. 2, p. 101-106, 1997.

COLVILLE, T; BASSERT, M. J. Anatomia e Fisiologia Clínica para Medicina Veterinária. Editora Elsevier, Rio de Janeiro, 2 ed., p. 133, 2008.

DEBOER, D. J. Canine atopic dermatitis: new targets, new therapies. Madison: American Society for Nutritional Sciences, 2004.

FEITOSA, F. L. F. Semiologia Veterinária: a Arte do Diagnóstico. 2. Ed. São Paulo: Roca, p. 641-642. 2008.

GLATZ, M. et al. The Role of *Malassezia spp.* in Atopic Dermatitis. Journal of Clinical Medicine. p. 1217-1228, 2015.

GRIFFIN, E. C. Clinical Signs and Diferential Diagnosis, Atopic Disease. vet Dermatology, 2007.

HARVEY, R.; MCKEEVER P. Manual Ilustrado de Enfermedades de la Piel en Perro y Gato, 1ª Ed. Barcelona, Editores Médicos, p. 6-13. 2001.

JERICÓ, M. M. Tratado de medicina interna de cães e gatos. Editora Roca, Rio de Janeiro, 1.ed., 2015. pg 771-775.

LARSSON, C.E. et al. Dermatitis in dogs caused by *Malassezia (Pityrosporum) pachydermatis.* Ars. Vet. ; p.63-68, 1998.

MEDLEAU, L. ; HNILICA, K. A. Dermatologia de Pequenos Animais. Editora Roca, São Paulo, 1 ed., p. 40 a 42, 2003.

MOÇO, H. F. et al. Dermatite por Malassezia. In: X Simpósio de Ciências Aplicadas da Faculdade de Agronomia e Engenharia Florestal (FAEF), Garça: Editora FAEF, p. 241 a 243, 2007.

MORAR, N. et al. The genetics of atopic dermatitis. Journal of Allergy and Clinical Immunology, v. 118, p.24-34, 2006.

MORRIS, D. O. et al. Type-1 hypersensibility reactions to Malassezia pachydermatis extracts in dogs. American Journal of Veterinary Research, p. 836-841, 1998.

NOBRE, M. O. et al. Occurency of Malassezia Pachydermatis and other infectious agents as cause of external otitis in dogs from Rio Grande do Sul State, Brazil (1996/1997). Braz J Microbiol. p. 245-249, 2001.

NUTTAL, T. et al. Manual Colorido de Dermatologia em cães e gatos. Editora Revinter, Tijuca- RJ, 2ª ed., p. 57-59, 2009.

OLIVRY, T.; HILL, P. B. The ACVD task force on canine atopic dermatitis (VIII): is the epidermal lipid barrier defective. Veterinary Immunology and Immunopathology, Amsterdam, v. 81, n. 3-4, p. 215-218, 2001.

OLIVRY, T. et al. Mecanism of lesion formation in canine atopic dermatitis: 2004 hypothesis. In: HILLIER, A.; FOSTER, A. P.; KWOCHKA, K. W. Advances in Veterinary Dermatology, v. 5, p. 10-16, 2005.

PFAU, C. R. Eficiência do Sulfeto de Selênio em Diferentes Concentrações Sobre Malassezia pachydermatis em cães: Estudo in vitro e in vivo. Curitiba: UFPR, Dissertação- Universidade do Paraná, Paraná, p.01-20, 2005.

PLANT, J. D. et al. Factors associated with and prevalence of high Malassezia pachydermatis numbers on dog skin. Journal of the American Veterinary Medical Association, p. 879 – 882, 1992.

RHODES, K. H. Dermatologia de Pequenos Animais: consulta em 5 min. Editora Revinter, Rio de Janeiro, 1 ed., p. 13 a 18, 2005.

ROBSON, C. D. Update on Malassezia-Allergy, Immunotherapy, Therapy and Resistance. In: Animal Skin Ear and Allergy Clinic, Melbourne Veterinary Specialist Centre. Melbourne, Victoria, Australia: Veterinary Dermatology, 7°Congresso Internacional, p. 249-255, 2012.

ROSA, C. S. et al. Malassezia pachydermatis no tegumento cutâneo e meato acústico externo de felinos hígidos, otopatas e dermatopatas, no município de Pelotas, RS, Brasil. Acta Sci Vet. p.143-147. 2006.

ROSYCHUK, R. A. W.; LUTTGEN, P. Doenças dos Ouvidos. In.: ETTINGER, S. J.; FELDMAN, E. C.Tratado de Medicina Interna Veterinária. 5ª ed. Rio de Janeiro : Guanabara Koogan, v.2, p.1042, 2004.

SCOTT, D. W. et al. Muller & Kirk: dermatologia de pequenos animais. 5. ed. Rio de Janeiro: Interlivros, p. 1130, 1996.

SCOTT D. W. et al. Estructura y función de la piel. Ed. Dermatologia En Pequeños Animales, 6ª Ed. Buenos Aires, Inter-médica, p.1-69, 2002.

WILLEMSE, T. Dermatologia Clínica de Cães e Gatos. Editora Manole, Barueri, 2 ed., p. 21, 1998.