PRINCIPAIS AFECÇÕES DIAGNOSTICADAS PELA CITOPATOLOGIA NO HOSPITAL ESCOLA VETERINÁRIA DA FACULDADE DE JAGUARIÚNA EM JAGUARIÚNA – SP NO PERÍODO DE SETEMBRO DE 2008 A DEZEMBRO DE 2014

Main disorders diagnosed by cytopathology in Hospital Veterinary School Faculty Jaguariúna in Jaguariúna – SP From September, 2008 to December, 2014

ROVERI, Letícia Marinho
Faculdade de Jaguariúna

CHIORAMITAL, Cláudia Victória Barreira
Faculdade de Jaguariúna

ITIPÃO, Karin Correa
Faculdade de Jaguariúna

THOMÉ, Helder Esteves
Faculdade de Jaguariúna

Resumo: O levantamento casuístico foi referente aos exames citopatológicos realizados no Hospital Escola Veterinária da Faculdade de Jaguariúna, em Jaguariúna – SP, no período de Setembro de 2008 a Dezembro de 2014, pela falta de casuística e escassez de dados na região. Ao todo 292 animais realizaram o exame citopatológico, foram divididos entre espécies (caninos, felinos, equinos e roedores), suas respectivas raças, sexos, idades e locais das lesões, sendo que em alguns casos foram coletadas mais de uma amostra, obtendo um total de 345 análises, com 327 casos em cães, 13 em gatos, 4 em equinos e 1 em roedor. Dentre elas a espécie canina foi a mais preponderante (94,78%), seguida da felina (3,77%), equina (1,16%) e roedor (0,29%). Frente a essas análises, foram diagnosticados 219 (63,50%) processos neoplásicos, cuja classificação ocorreu de acordo com a origem celular, em neoplasias epiteliais, neoplasias mesenquimais e de células redondas; 63 casos (18,26%) de processos inflamatórios, 13 (3,77%) de cistos diversos, 02 (0,58%) de processos degenerativos, 01 (0,29%) de processo hiperplásico, 09 (2,60%) de células normais ou linfonodos reativos, e 38 (11%) de material não representativo, ou material inconclusivo, ou ausência de material ou apenas sangue. Houve maior incidência de neoplasias mamárias em cães, gatos e no roedor, com maior prevalência em fêmeas; quanto aos equinos, as inflamações agudas foram mais frequentes.

Palavras-chaves: Citologia; Incidência; Diagnóstico.

Abstract: The casuistic data survey was referring to cytopathological exam held at Veterinarian School Hospital of Jaguariuna University, Jaguariuna – SP, From September, 2008 to December, 2014, due to lack of casuistry and lack of data in the region. A total of 292 animals were submitted to cytopathological exam, divided into species canines, felines, equines and rodents, as well as their respective race, gender, age as well as the

local lesions, and in some cases it was collected more than one sample, getting a total of 345 analyses on which 327 cases in dogs, 13 in cats, 4 in equines and 1 in a rodent. Among them, canine specie was most preponderant (94,78%), followed by feline specie (3,77%), equine (1,16%) and rodent (0,29%). By means of the analyses, it was diagnosed 219 (63,50%) neoplastic processes whose classification occurred according to cellular origin, in epithelial neoplasms, mesenchymal neoplasms and round cells; 63 cases (18,26%) of inflammatory processes, 13 (3,77%) of several cysts , 02 (0,58%) of degenerative processes, 01 (0,29%) of hyperplasic process, 09 (2,60%) of normal cells or reactive lymph nodes and 38 (11%) of a non-representative material, or inconclusive material, or material absence or only blood. There was a higher incidence of mammary neoplasm in canines, felines and the rodent, with a higher prevalence in females; as for equines, the acute inflammation were more frequent.

Key-words: Cytology; Incidence; Diagnostic.

INTRODUÇÃO

A citopatologia é a análise das células e de suas respectivas alterações morfológicas, com finalidade de diagnosticar e/ou determinar a etiologia de uma lesão, considerando processos inflamatórios, infecciosos, hiperplásicos, neoplásicos e formações císticas (RASKIN et al., 2003; GRANDI et al., 2014). Essa análise é capaz de fornecer a origem celular da lesão, sendo aplicada tanto na triagem quanto no diagnóstico, na determinação do prognóstico e na identificação de metástase para a realização de tratamento antineoplásico e monitoramento do paciente, prevenindo a recidiva local e observação da resposta ao tratamento (ROSSETTO et al., 2009; ROSOLEM et al., 2013; GRANDI et al., 2014).

A adesão da citopatologia na Medicina Veterinária ocorre por proporcionar grandes vantagens em relação a outros exames, como oferecer diagnósticos rápidos e precisos; apresentar uma técnica de coleta menos invasiva; permitir ampla superfície de amostragem; não requer equipamento sofisticado, ou de utilização de anestésicos e sedativos; possuir a maior taxa de identificação de malignidade celular; e principalmente por ser um exame de baixo custo (MAGALHÃES et al., 2001; VENTURA et al., 2012; GRANDI et al. 2014).

Esta análise citológica avalia as características de células isoladas ou em blocos, não considerando a estrutura do tecido ou órgão de origem (BRACARENSE et al., 1997; GRANDI et al., 2014). Portanto, os exames citológicos devem ser comprovados por

exames histopatológicos, uma vez que a citologia é insuficiente para avaliar a extensão e profundidade das lesões, bem como a amostra colhida pode se apresentar pouco representativa, resultando em uma restrição quanto à graduação histológica e análise prognóstica (GUEDES et al., 2000; GRANDI et al., 2014).

Para um resultado correto e seguro depende-se de vários fatores, tais como a qualidade na técnica de coleta, permitindo amostras que compreendam as áreas representativas da lesão; depende da aplicação adequada à lâmina; da coloração, que devem ser corados por procedimentos que destaquem tanto variáveis nucleares como variáreis citoplasmáticos; e por fim, o resultado também depende da interpretação da amostragem (MAGALHÃES et al., 2001; RASKIN et al., 2003; VENTURA et al., 2012). Segundo Rossetto et al. (2009) a interpretação da amostragem deve ser executada associando as características morfológicas encontradas nas células com elementos obtidos na clínica do animal (anamnese, exame físico, resenha, características macroscópicas, localização anatômica da lesão e etc.).

A obtenção de amostras para exame citológico é uma etapa muito importante para um diagnóstico preciso, e muitas vezes são negligenciadas entre os médicos veterinários. Uma colheita através de uma técnica inapropriada pode acarretar em um diagnóstico inconclusivo, uma vez que a amostra deve obrigatoriamente patentear a lesão propriamente dita (GRANDI et al., 2014). As principais técnicas de colheita de amostras são a punção por agulha fina (aspirativa ou PAAF; e por capilaridade), *imprint* ou decalque, escarificação ou raspado, lavado e *swab*. A escolha de uma técnica apropriada aumenta a viabilidade de se obter o diagnóstico correto (RASKIN et al., 2003; GRANDI et al., 2014).

O presente levantamento citológico tem como objetivo relatar a casuística dos exames citopatológicos realizados no Hospital Escola Veterinária da Faculdade de Jaguariúna, em Jaguariúna-SP, no período de Setembro de 2008 a Dezembro de 2014, onde a publicação de trabalhos similares é pequena. Realizando comparações com dados de outras regiões e conhecendo os diagnósticos mais encontrados na região de acordo com a distribuição por espécie, raça, sexo, idade e local de coleta.

REVISÃO BIBLIOGRÁFICA

A citopatologia é o estudo exclusivo das alterações celulares, sem a análise da arquitetura tecidual, fornecendo um diagnóstico confiável sobre um tecido de maneira menos invasiva. Deste modo, tem como finalidade classificar e definir a etiologia das lesões, auxiliando no diagnóstico, prognóstico e no direcionamento da conduta clínica dos casos. Tais lesões podem ocorrer em diversos locais do organismo, como na pele, glândulas, linfonodos e órgãos internos das cavidades torácica e abdominal (GRAÇA, 2007; COWELL et al., 2008; GRANDI et al., 2014).

A citologia é amplamente empregada na medicina veterinária por oferecer diagnósticos rápidos e confiáveis, minimamente invasiva, permite maior índice de detecção de malignidade celular, apresenta ampla superfície de amostragem, não requer equipamento sofisticado e administração de anestésicos e sedativos, tem acesso às lesões complexas e principalmente por ser um exame de baixo custo. Porém, por não avaliar a arquitetura tecidual, torna-se impossível analisar a extensão e a profundidade da lesão, portanto, o exame histopatológico deve ser complementar e confirmar as alterações (GUEDES et al., 2000; GRANDI et al., 2014).

A definição da etiologia das lesões pela citopatologia baseia-se na classificação em processos neoplásicos, processos inflamatórios, processos infecciosos, processos degenerativos, tecido normal ou hiperplásico, lesões císticas e ainda o grupo das amostras não diagnósticas. Esta última classificação é utilizada para amostras que apresentam material com celularidade insuficiente ou contaminação por sangue (RASKIN et al., 2012; GRANDI et al., 2014).

A coleta da amostra citológica é uma etapa importante para se obter um diagnóstico preciso, e muitas vezes não é valorizada pelos clínicos, os quais em sua maioria realizam essas coletas e tem o compromisso de coletar uma amostra adequada e representativa, além de preparar as lâminas e corá-las. Com o conhecimento dos conceitos básicos de coleta e a experiência de algumas falhas comuns durante a preparação das amostras citológicas, diminuem as chances de obter amostras não diagnósticas. As principais técnicas de coleta de amostras são a punção por agulha fina (aspirativa ou PAAF, e por capilaridade), *imprint* ou decalque, escarificação ou raspado, lavado e *swab*. A escolha de uma técnica apropriada para cada tipo de lesão aumenta a viabilidade de se obter o diagnóstico correto (COWELL et al., 2008; RASKIN et al., 2012; GRANDI et al., 2014).

A punção por agulha fina é a técnica mais empregada e aconselhada por ser minimamente invasiva e por proporcionar a coleta de material de lesões profundas com ausência de contaminação por organismos presentes na superfície, como a microbiota residente ou células de tecidos vizinhos. Essa técnica pode ser feita por capilaridade (com o uso somente da agulha) ou de forma aspirativa (com o uso de uma seringa), e é indicada para lesões superficiais e em órgãos internos, punções em linfonodos, glândula mamária ou salivar e coleta de líquidos cavitários (COWELL et al., 2008; GRANDI et al., 2014).

O *imprint* ou decalque é a técnica de coleta que ocorre pelo contato direto da lâmina sobre a lesão ou em sua área de corte. É aplicada em lesões superficiais ulceradas exsudativas para reconhecimento de patógenos ou em fragmentos de tecidos resultantes de biopsia ou necropsia. A técnica de punção por agulha fina deve ser associada em lesões ulceradas/exudativas, pois geralmente nesses esfregaços por *imprint*, não apresentam células neoplásicas (provavelmente por não esfoliarem em exsudatos), demonstrando células inflamatórias somente, mesmo que o processo inflamatório seja secundário, ou então pode apresentar contaminação superficial (COWELL et al., 2008; GRANDI et al., 2014).

A escarificação ou raspado é realizado por meio de uma lâmina de bisturi ou com os bordos da lâmina de vidro em atrito com a lesão; o material adquirido é posto sobre uma lâmina para a realização de um esfregaço. Essa técnica é indicada para tecidos fibrosos, ou outros tecidos que esfoliam poucas células; ou em lesões cutâneas planas, pelas quais a punção por agulha fina ou *imprint* não são possíveis de se realizar. Não é indicada para coleta de amostras de biopsias e necropsias. Apresenta lâminas com maior celularidade em relação ao esfregaço por *imprint*, mas assim como estes em lesões cutâneas ulcerativas pode haver contaminação superficial ou inflamatória (COWELL et al., 2008; GRANDI et al., 2014).

O lavado é realizado por meio de uma sonda conectada a uma seringa, em que se aplica uma solução salina no órgão analisado, e essa solução é readquirida e submetida a um esfregaço (a partir de uma gota). Essa técnica é realizada em órgãos tubulares como brônquios e uretra prostática, a fim de coletar células desses órgãos através da solução; sendo assim muito utilizada em quadros de processos inflamatórios

ou alterações proliferativas em órgãos do sistema respiratório e urogenital (GRANDI et al., 2014).

O *swab* é realizado por meio de uma haste de metal ou plástico com algodão estéril em sua extremidade, ou então pelo uso de uma escova ginecológica; em que a coleta do material ocorre pela fricção deste instrumento sobre o tecido com movimentos de rotação; em seguida ocorre a deposição do material coletado sobre a superfície da lâmina, por meio de movimento de rolagem da haste. É uma técnica realizada quando as outras técnicas não são aplicáveis, devido à localização anatômica das lesões, como em cavidade nasal, mucosa vaginal, mucosa oral, conjuntiva, partes profundas do conduto auditivo, fístulas e região interdigital (FERNANDÉZ et al., 2003; GRANDI et al., 2014).

A escolha da técnica de coleta de material citológico apropriada para cada tipo de lesão e a coleta feita de forma adequada, aumenta as chances de obter um número suficiente de células intactas e pertencentes à lesão, que quando coradas de forma correta, viabilizam um diagnóstico preciso. A análise citológica fundamenta-se na avaliação de toda a população celular, determinada em três etapas: identificação da lesão como processo neoplásico ou inflamatório; definir a origem celular (epitelial, mesenquimal ou células redondas) e classificar o processo de forma mais específica. Sendo assim, toda injúria a um tecido, demonstrará citologicamente uma população celular específica responsiva a agressões internas e externas (leucocitária e fagocitária), e outra população que define a origem celular da lesão (FERNÁNDEZ et al., 2003; COWELL et al., 2008; MATIAS, 2013).

Os processos neoplásicos são caracterizados na citopatologia quando apresentam uma população de células semelhantes entre si e não há presença de processo inflamatório considerável. As neoplasias ainda são classificadas quanto ao seu grau de malignidade, sendo benignas ou malignas segundo critérios nucleares e citoplasmáticos. Por fim, a definição da neoplasia fundamenta-se não somente na origem e função celular, mas essencialmente nas características citomorfológicas gerais. As neoplasias de células epiteliais compreendem superfícies de revestimento, tecidos parenquimatosos e glandulares, como exemplos podem ser citados carcinomas de células escamosas, mesoteliomas, adenomas e carcinomas hepatóides, mamários e pulmonares; apresenta alto índice de esfoliação e agrupamento celulares em camadas ou de forma compacta; citologicamente as células são grandes, redondas a poligonais, presença de

junções celulares, citoplasma abundante e limites definidos, os núcleos são arredondados a ovais com padrão de cromatina variável, e um ou mais nucléolos proeminentes; a forma maligna desses tumores (carcinomas e adenocarcinomas) apresentam marcante diferença na forma e tamanho celular, nuclear e nucleolar, além de tenderem a esfoliar mais células individuais do que em blocos (COWELL et al., 2008; RASKIN et al., 2012; GRANDI et al., 2014).

As neoplasias de células mesenquimais não apresentam características específicas que possibilitem a diferenciação dos vários tipos, sendo assim o diagnóstico se limita somente identificar que se trata de uma neoplasia mesenquimal e avaliar o grau de malignidade segundo critérios citoplasmáticos e nucleares. Geralmente são amostras de baixa celularidade, pois apresentam baixo índice de esfoliação celular de forma individual, uma vez que as células mesenquimais normalmente estão associadas a uma matriz extracelular constituída por tecido fibroso, cartilaginoso e/ou ósseo. Morfologicamente as células são pequenas ou de tamanho médio, fusiformes ou estreladas, moderado citoplasma azul claro e limites citoplasmáticos indefinidos; os núcleos são fusiformes a ovais com padrão cromatínico fino e nucléolos não são visíveis. A forma maligna das neoplasias mesenquimais (sarcomas) apresentam células neoplásicas imaturas e vários critérios de malignidade, como nucléolos grandes e evidentes, padrão cromatínico grosseiro, aumento da relação núcleo/citoplasma, distinção de tamanho e formato celular, nuclear e nucleolar. Fibroma, fibrossarcoma, lipoma, lipossarcoma, hemangioma, hemangiossarcoma, leiomioma, leiomiossarcoma, mixoma, mixossarcoma são exemplos de neoplasias mesenquimais (FERNÁNDEZ et al., 2003; COWELL et al., 2008; RASKIN et al., 2012; GRANDI et al., 2014).

As neoplasias de células redondas são caracterizadas na citologia por apresentarem amostras com moderada celularidade; as células são pequenas a tamanho mediano, redondas, com limites citoplasmáticos distintos, e se esfoliam individualmente, pois não apresentam junções celulares. Linfomas, mastocitomas, histiocitomas, plasmocitomas e o tumor venéreo transmissível são exemplos deste tipo de neoplasia (RASKIN et al., 2012; GRANDI et al., 2014).

O processo inflamatório é a reação de um tecido frente a uma agressão, para que tenha eliminação e destruição da mesma. Tendo em vista que a analise microscópica a 10x da amostra, é o bastante para diferenciar maneiras distintas de processos

inflamatórios, uma vez que analises intensamente celulares são relacionadas a evoluções inflamatórias supurativas e piogranulomatosas, ao mesmo tempo em que inflamações granulomatosas são de baixa celularidade. A frequência de um elevado número de neutrófilos, maior que 85%, sugere inflamação supurativa, podendo estar ou não ligada a infecção bacteriana. Na possibilidade da presença de bactérias, é indispensável identificar o tipo do microrganismo, a fim de confirmar se é o responsável pela inflamação. A classificação citológica do processo inflamatório baseia-se na predominância dos tipos celulares, sendo assim na inflamação piogranulomatosa (inflamação aguda), ocorre o predomínio de neutrófilos, macrófagos epitelióides e células gigantes multinucleadas; e na inflamação granulomatosa (inflamação crônica) há o predomínio de macrófagos, e em menor quantidade de células gigantes multinucleadas (GRAÇA, 2007; MACEDO et al., 2013).

A inflamação aguda ocorre diante de um processo irritativo, como por exemplo, traumas, infecções e presença de corpo estranho, e é caracterizada por apresentar um resultado rápido com predomínio de células polimorfonucleares, como neutrófilos (com mais de 85% da população), eosinófilos e macrófagos; sendo classificada ainda como piogranulomatosa ou purulenta/neutrofílica, neutrofílica macrofágica, ou eosinofílica. A inflamação aguda pode evoluir para uma regeneração, cicatrização ou até mesmo para a inflamação crônica (MACEDO et al., 2013; MATIAS, 2013).

A inflamação crônica pode ocorrer entre semanas ou meses, decorrente de uma reação assintomática ou em seguida de uma inflamação aguda. Processos infecciosos, agentes tóxicos, endógenos ou exógenos que perduram por muito tempo podem ocasionar esse tipo de inflamação O que define uma inflamação crônica é o predomínio de leucócitos mononucleares, sendo os linfócitos e macrófagos, como também a ocorrência de processos vasculares, exsudativos e proliferativos, dando ênfase as infecções e doenças autoimunes. Pode ainda se distribuir em duas fases: específica, que contém granulomas, tentando limitar as lesões; e a fase não específica constituído por tecidos de granulação, com células de defesas, fibroblastos e novos vasos sanguíneos que carregam nutrientes para a lesão. O dano tecidual se destaca neste tipo de inflamação, uma vez que não só os macrófagos, mas sim outros fatores estão relacionados a destruição tecidual, dentre eles as células necróticas do tecido desencadeiam uma cascata de reações, resultando no estímulo de cininas, coagulação,

processos fibrinolíticos e mediadores de leucócitos pelo tecido necrosado (MACEDO et al., 2013; GRANDI et al., 2014).

As lesões císticas como os cistos epidermóides, cistos dermóides, cistos sebáceos, cistos foliculares, higromas, hematomas, seromas e abscessos possuem origem não neoplásica (traumas ou infecções) ou origem neoplásicas. A reação mais comum dos cistos no organismo é uma resposta inflamatória, devido degradação celular em seu interior, formando cristais de colesterol. Sendo assim, a análise citológica desses líquidos baseia-se na avaliação de presença de células malignas e de inflamação ou infecção aguda; uma vez que as características citológicas dessas lesões não são específicas, contendo apenas fundo de matriz amorfa acelular proteinácea, grande quantidade de queratina, cristais de colesterol e macrófagos maduros (FERNÁNDEZ et al., 2003; COWELL et al., 2008; MATIAS, 2013).

A presença de linfonodos aumentados é significativa de uma resposta imunológica local ou generalizada, devido a uma infecção, inflamação, doença imunomediada, e/ou uma neoplasia na região drenada pelo linfonodo. O linfonodo reativo na citopatologia é representado quando há aumento no número de plasmócitos, predomínio de linfócitos pequenos, aumento de linfócitos médios e/ou grandes, por causa de um estímulo antigênico crônico. Em casos de linfadenite ocorre aumento de neutrófilos ou eosinófilos ao exame citopatológico (GRAÇA, 2007; RASKIN et al., 2012).

Tecidos normais e hiperplásicos são constituídos basicamente de células maduras. Raskin et al. (2012, p. 15) define células normais e hiperplásicas como aquelas que “apresentam uniformidade em tamanho e forma celulares, nucleares e nucleolares. O volume citoplasmático é geralmente alto em relação ao núcleo”. O processo hiperplásico é o aumento do tecido, não decorrente de uma neoplasia, mas por uma resposta a lesão tecidual ou alterações hormonais, que tende a crescer de forma simétrica; ao exame citopatológico apresentam células com maior relação núcleo/citoplasma em relação as células normais (RASKIN et al., 2012).

As células respondem de diversas formas aos estímulos estressantes com a finalidade de manter a homeostasia, que quando não mantida ocorre a lesão celular. Processos degenerativos são uma das formas de manter a homeostasia celular frente a uma lesão, são geralmente reversíveis quando elimina o estímulo, ou podem progredir à morte celular; normalmente ocorre lesão do citoplasma com acúmulos de substâncias

exógenas ou já existentes intra e/ou extracelular, resultando na diminuição da função celular fazendo com que a célula se adapte a nova condição estressante (MCGAVIN et al., 2013).

MATERIAL E MÉTODOS

O estudo retrospectivo engloba dados adquiridos de animais atendidos pelo Hospital Escola Veterinária da Faculdade de Jaguariúna, em Jaguariúna – SP, no período de Setembro de 2008 a Dezembro de 2014, onde 292 animais foram submetidos ao exame citopatológico, sendo que em alguns casos foram coletadas mais de uma amostra citológica de um mesmo animal, totalizando 345 análises. Os dados foram classificados de acordo com as espécies (canino, felino, equino e roedor), faixa etária (em anos), sexo, raça e locais das lesões. Os diagnósticos citopatológicos foram catalogados em processos neoplásicos, os quais foram distribuídos segundo características citomorfológicas em neoplasias epiteliais, neoplasias mesenquimais e neoplasias de células redondas, estes ainda foram subclassificados em benignos e malignos, baseado no raciocínio proposto por Morrison et al. (1993); as lesões foram também classificadas em processos inflamatórios agudos ou crônicos; cistos diversos; processos hiperplásicos; células normais ou linfonodo reativo; processos degenerativos; e por fim diagnósticos inconclusivos com material não representativo, ou inconclusivo, ou ausente, ou apenas sangue.O resultado percentual dos diagnósticos obtidos foi baseado no número total de amostras independente da espécie, faixa etária, raça e sexo, sendo este considerado 345. Para o percentual de cada diagnóstico para cada espécie, foi considerado o número de amostras coletadas de cada espécie, perfazendo estes 100%.

RESULTADOS E DISCUSSÃO

Neste levantamento 292 animais foram submetidos ao exame citopatológico, sendo que alguns dos pacientes apresentavam mais de uma amostra, portanto, foram realizadas 345 análises ao total. Dentre elas a espécie canina foi a mais prevalente (94,78%), seguida da felina (3,77%), equina (1,16%) e roedor (0,29%) (Figura 01). Tais

resultados são semelhantes aos encontrados por Ventura et al. (2012), que destacam maior indicação ao exame citológico para as espécies canina e felina.

Figura 01. Percentual de espécies animais submetidas ao exame citopatológico do Hospital Escola Veterinária da Faculdade de Jaguariúna em Jaguariúna – SP no período de 2008 a 2014 (Jaguariúna, 2016).

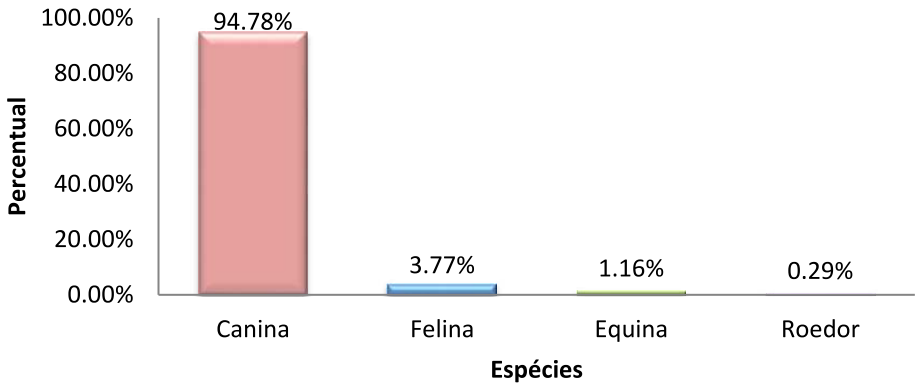

Dentre as 345 análises, foram diagnosticados 219 casos (63,50%) de processos neoplásicos, seguido de 63 (18,26%) processos inflamatórios, 38 casos (11%) de material não representativo ou inconclusivo ou ausência de material ou apenas sangue, 13 (3,77%) cistos diversos, 09 (2,60%) células normais e linfonodos reativos, 02 (0,58%) processos degenerativos e 01 (0,29%) processo hiperplásico (Figura 02). O atual levantamento se assemelha ao de Rosolem et al. (2013), porém é divergente ao apresentado por Zacchi (2010), que descreve em sua casuística maior ocorrência de lesões não neoplásicas, dentre elas os processos inflamatórios e cistos sendo os mais incidentes.

Figura 02. Percentual dos diagnósticos encontrados nas avaliações citopatológicas do Hospital Escola Veterinária da Faculdade de Jaguariúna em Jaguariúna – SP, no período de 2008 a 2014 (Jaguariúna, 2016).

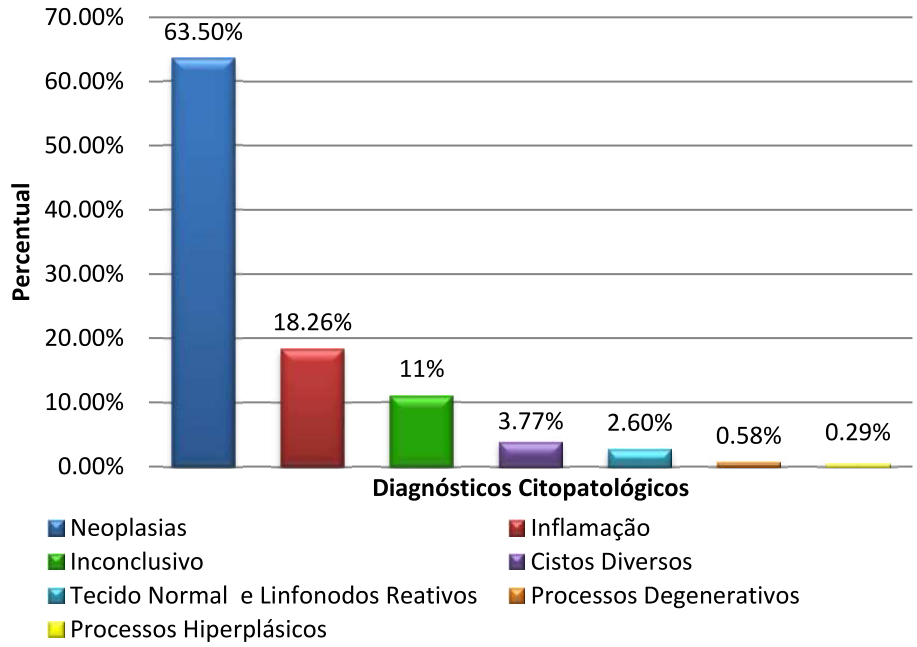

Entre as amostras referentes aos processos neoplásicos, a origem celular mais frequente foi de células epiteliais com 117 diagnósticos (53,42%), seguido de células mesenquimais com 57 (26,02%), de células redondas com 40 (18,26%) e neoplasias malignas que não foram possíveis de serem diferenciadas pela citopatologia com 05 amostras (2,30%) (Figura 03). O estudo se difere ao encontrado por Francisco et al. (2008), que relataram maior casuística de neoplasia de células redondas, seguida de neoplasia epitelial e mesenquimal na região de Garça – SP.

Figura 03. Neoplasias segundo origem celular diagnosticadas pela citopatologia do Hospital Escola Veterinária da Faculdade de Jaguariúna, em Jaguariúna – SP, no período de 2008 a 2014 (Jaguariúna, 2016).

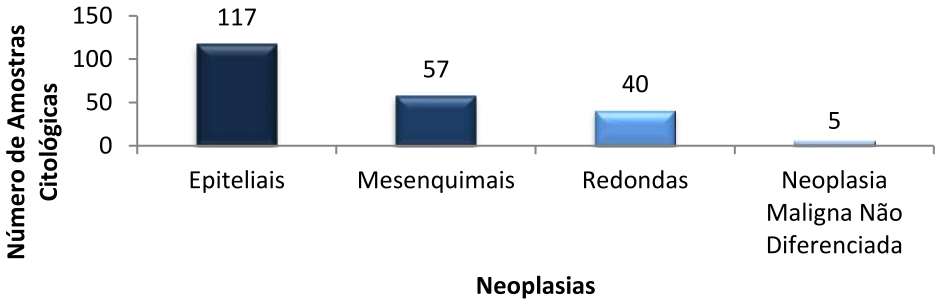

Na espécie canina foram coletadas 327 amostras, sendo a maior incidência de processos neoplásicos com 208 diagnósticos (63,61%), seguida de processos inflamatórios com 58 casos (17,74%), material não representativo ou inconclusivo ou ausência de material ou apenas sangue com 37 casos (11,31%), cistos diversos com 13 diagnósticos (3,98%), células normais ou linfonodos reativos com 08 casos (2,45%), 02 (0,61%) processos degenerativos e apenas 01 caso de processo hiperplásico (0,30%) (Figura 04). Dados similares aos encontrados por Ventura et al. (2012), que retratam a maior frequência de afecções neoplásicas em cães, e na sequência os processos inflamatórios, lesões não neoplásicas e diagnósticos inconclusivos.

Figura 04. Percentual dos diagnósticos encontrados na espécie canina pela citopatologia do Hospital Escola Veterinária da Faculdade de Jaguariúna em Jaguariúna – SP, no período de 2008 a 2014 (Jaguariúna, 2016).

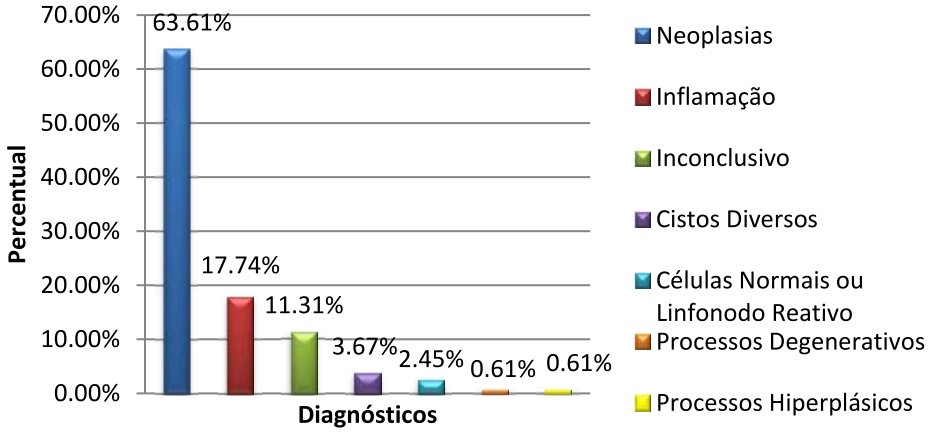

Entre as análises decorrentes de processos neoplásicos em cães, a origem celular mais encontrada foi de células epiteliais com 110 amostras (33,64%), seguida de mesenquimais com 53 casos (16,21%), células redondas com 40 amostras (12,23%) e neoplasias malignas não diferenciadas pela citopatologia com 05 casos (1,53%) (Figura 05). O presente levantamento se difere de outros estudos citológicos recentes, como de Rossetto et al. (2009), Zacchi (2010) e Rosolem et al. (2013), que pontuam as neoplasias de células redondas sendo as mais frequentes em cães, dentre elas o Tumor Venéreo Transmissível e Mastocitoma com maior incidência.

Figura 05. Percentual das neoplasias segundo origem celular na espécie canina diagnosticadas pela citopatologia do Hospital Escola Veterinária da Faculdade de Jaguariúna em Jaguariúna, no período de 2008 a 2014 (Jaguariúna, 2016).

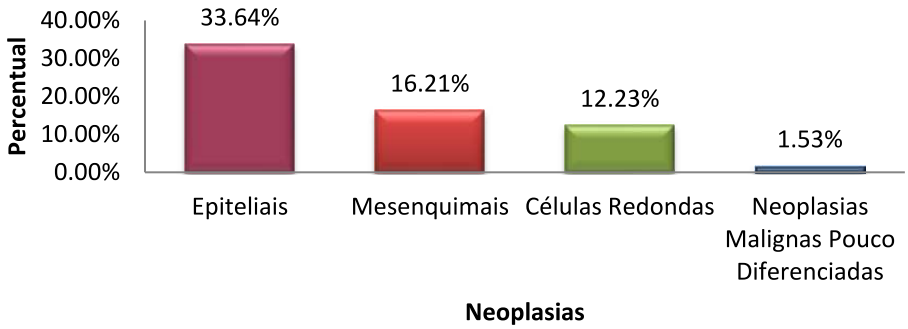

Nas neoplasias epiteliais caninas, 58 casos (52,72%) eram benignas, 51 casos (46,36%) eram malignas e apena 01 (0,92%) não foi diferenciado. A fêmea foi o sexo mais acometido por esses tumores tanto na forma benigna com 50 casos (86,20%) quanto maligna com 39 casos (79,47%). As mamas foram os locais mais atingidos com 34 casos na forma benigna (58,60%) e 28 na forma maligna (54,90%); casuística que se difere de Rossetto et al. (2009) que relataram, na região de Londrina–PR, o comportamento maligno mais prevalente entre as neoplasias epiteliais, com a maior ocorrência em cães machos e a região perineal mais acometida por esta lesão. Entre as neoplasias mesenquimais, 45 casos eram benignas (84,80%) e 08 eram malignas (15,10%).

As raças caninas mais afetadas pelas neoplasias mamárias foram Sem Raça Definida e Poodle com 29,42% e 26,48% respectivamente na forma benigna, e 32,15% e 14,30% na forma maligna, seguida de Cocker Spaniel e Boxer com 14,70% e 11,76% respectivamente na forma benigna, e ambas com 3,57% na forma maligna (Figura 06), concordando com Zacchi (2010) ao relatar que fêmeas das raças Poodle e Sem Raça Definida obtiveram maior número de neoplasias epiteliais mamárias. A faixa etária mais frequente observada no estudo varia entre 9 e 10 anos, sendo as neoplasias benignas mais incidente com 9 anos (18,97%) e as neoplasias malignas com 10 anos (25,50%); outros autores, Zacchi (2010) e Rolosem et al. (2013), apresentam que tal afecção tem maior ocorrência em animais com idade entre 6 a 10 anos.

Figura 06. Percentual das raças caninas mais afetadas pelas neoplasias mamárias segundo diagnóstico citopatológico do Hospital Escola Veterinária da Faculdade de Jaguariúna, em Jaguariúna – SP, no período de 2008 a 2014 (Jaguariúna, 2016).

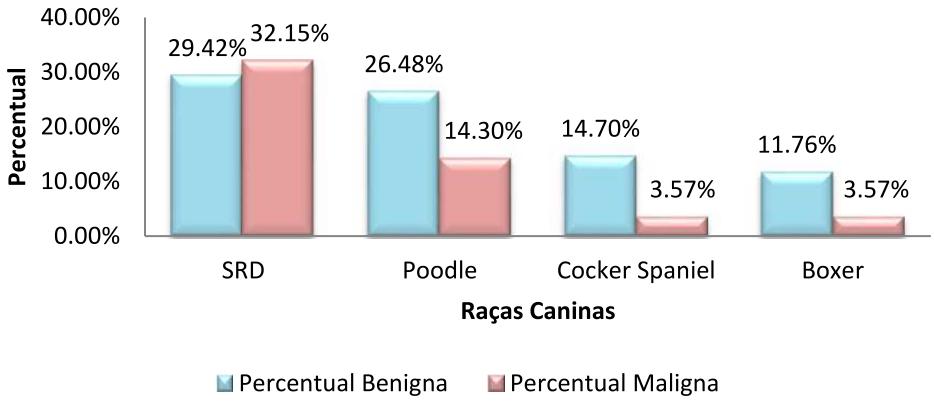

Os processos inflamatórios foram classificados mediante ao predomínio celular, sendo polimorfonuclear caracterizando a inflamação aguda com 51 casos (87,93%), e mononuclear indicando a inflamação crônica com 07 casos (12,07%) (Figura 07); dados semelhantes aos que obtidos por Rosolem et al. (2013), ao demonstrarem maior incidência de processos inflamatórios neutrofílicos e piogranulomatosos (inflamação aguda) em cães.

Figura 07. Processos inflamatórios na espécie canina diagnosticados pela citopatologia do Hospital Escola Veterinária da Faculdade de Jaguariúna, em Jaguariúna – SP, no período de 2008 a 2014 (Jaguariúna, 2016).

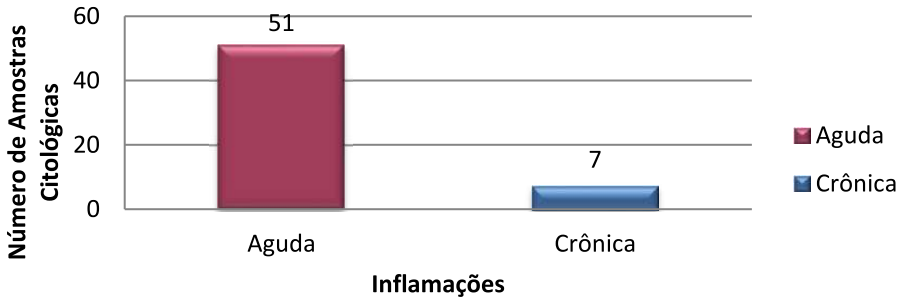

Em felinos foram realizadas 13 análises ao total, a maior incidência foi de processos neoplásicos com 09 casos (69,23%), seguida de processos inflamatórios com 03 casos (23,07%) e de material não representativo ou inconclusivo ou ausência de

material ou apenas sangue com 01 caso (7,70%) (Figura 08). Dentre os processos neoplásicos, as neoplasias epiteliais foram as mais frequentes com 05 casos (38,46%), seguida de mesenquimais com 04 (30,77%), e nenhum diagnóstico encontrado de neoplasias de células redondas (Figura 09). Esse levantamento se assemelha ao de Zacchi (2010), que aponta as neoplasias epiteliais mais frequentes em felinos. As fêmeas foram mais acometidas pelos tumores de células epiteliais com 04 casos (80%), todas Sem Raça Definida, com idade entre 09 a 12 anos, e as mamas sendo o local mais incidente, desse modo, com diagnósticos de Adenoma Mamário (50%) e Adenocarcinoma Mamário (50%). Rosolem et al. (2013) também destaca a maior incidência de neoplasias mamárias em felinos, sendo mais prevalente a forma maligna, porém Zacchi (2010) em seu levantamento mostrou que os Carcinomas de Células Escamosas foram o tipo de neoplasia epitelial mais comum em gatos na região de Florianópolis – Santa Catarina. Em relação às neoplasias mesenquimais não houve predomínio quanto a forma benigna (50%) e maligna (50%).

Figura 08. Percentual de diagnósticos citopatológicos na espécie felina no Hospital Escola Veterinária da Faculdade de Jaguariúna, em Jaguariúna – SP, no período de 2008 a 2014 (Jaguariúna, 2016).

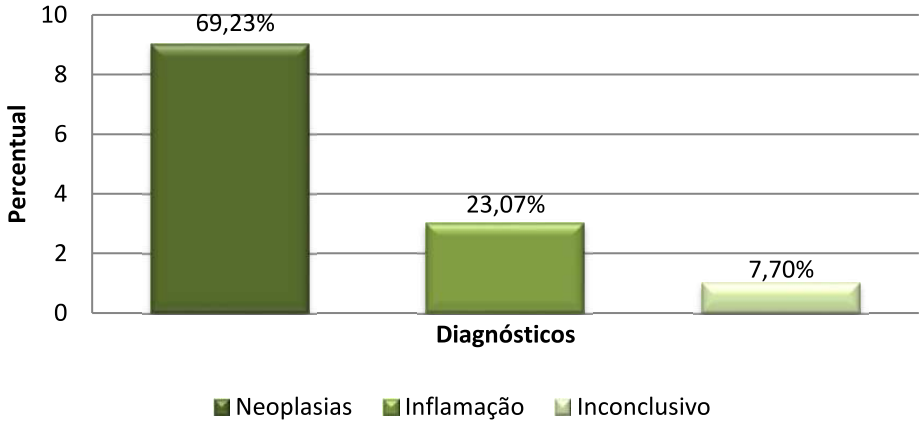

Figura 09. Neoplasias segundo origem celular e quanto à forma benigna e maligna diagnosticados nos exames citopatológicos na espécie felina do Hospital Escola Veterinária da Faculdade de Jaguariúna, em Jaguariúna – SP, no período de 2008 a 2014 (Jaguariúna, 2016).

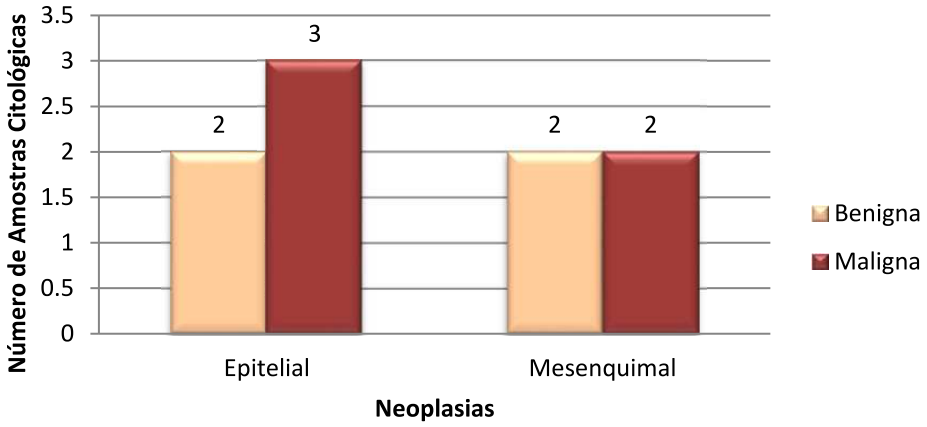

Na espécie equina foram coletadas 4 amostras citológicas, sendo observados com maior frequência os processos inflamatórios agudos com 2 casos (50%), neoplasia epitelial benigna com 1 caso (25%) e 1 (25%) linfonodo reativo.

Em roedores, o único diagnóstico realizado foi de neoplasia epitelial benigna, sendo classificado como Adenoma Mamário.

CONSIDERAÇÕES FINAIS

O exame citopatológico é um método de diagnóstico definitivo ou diferencial, permitindo caracterizar as lesões, e assim direcionar o tratamento clínico apropriado e o prognóstico. É amplamente utilizado em hospitais e clínicas veterinárias por apresentar técnicas de coleta menos invasivas e relativamente simples, seguras ao paciente, ter um resultado confiável e principalmente por ter baixo custo. Apesar de suas vantagens, não elimina a realização do exame histopatológico, portanto a associação do exame citopatológico e histológico dará ao médico veterinário clínico um diagnóstico fundamentado, proporcionando terapêutica específica.

As neoplasias foram o diagnóstico mais encontrado no presente levantamento, com maior incidência de neoplasias mamárias em cães, gatos e inclusive no roedor, sendo a maior parte destes (tanto na forma benigna quanto maligna) ocorrendo em

fêmeas. Na espécie canina, a forma benigna prevaleceu entre as fêmeas das raças Poodle e SRD, entre 9 a 10 anos. Na espécie felina houve igual incidência em relação ao Adenoma e Adenocarcinoma Mamário, nas raças SRD entre 9 a 12 anos.

O percentual elevado de diagnósticos inconclusivos é grande no presente estudo (11%), que consistem de material não representativo, inconclusivo ou ausente e apenas sangue. Tal dado pode ser referido pela localização da lesão, tipo de neoplasia, qualidade da amostra, ou até pela falta de conhecimento básico e da prática das técnicas de coleta citológicas pelos clínicos.

REFERÊNCIAS BIBLIOGRÁFICAS

BRACARENSE, A. P. F. R. L.; REIS, A. C. F. Citologia Aspirativa em Animais Domésticos: Estudo Retrospectivo. ***Semina*: Ciências Agrárias**, Londrina, v. 18, n. 1, p. 27-32, mar. 1997.

COWELL, R. L.; TYLER, R. D.; MEINKOTH, J. H.; DENICOLA, D. B. **Diagnostic Cytology and Hematology of the Dog and Cat**. 3. ed. St. Louis: Elsevier, 2008.

FERNÁNDEZ, C.; PUERTA, J. C. J.; AGUILAR, A. Citología Cutánea Veterinaria. **Revista Científica da Asociación de Veterinarios Españoles Especialistas en Pequeños Animales**, Madrid, v. 23, n. 2, p.75-87, 2003.

FRANCISCO, M. C.; ROCHA, J. R.; PENA, S. B.; LOT, R. F. E.; Estudo Comparativo de Neoplasias Cutâneas em Cães e Gatos Atendidos no Hospital Veterinário da FAMED – Garça - SP no Período de 2003 a 2007. **Revista Científica Eletrônica de Medicina Veterinária**, Garça, ano VI, n. 10, jan. 2008. Disponível em:< http://faef.revista.inf.br/imagens_arquivos/arquivos_destaque/j3Djv03T7NG5o0Q_2013-5-28-11-0-23.pdf>. Acesso em: 06 nov. 2016.

GRAÇA, R. F. Citologia Para Clínicos: Como Utilizar Esta Ferramenta Diagnóstica. **Acta Scientiae Veterinariae**, Porto Alegre, v. 35, supl. 2, p. 267-269, 2007.

GRANDI, F.; BESERRA, H. E. O.; COSTA, L. D. **Citopatologia Veterinária Diagnóstica**. 1. ed. São Paulo: MedVet, 2014.

GUEDES, R. M. C.; ZICA, K. G. B.; COELHO-GUEDES, M. I. M.; OLIVEIRA, S. R. Acurácia do Exame Citológico no Diagnóstico de Processos Inflamatórios e Proliferativos dos Animais Domésticos. **Arquivo Brasileiro de Medicina Veterinária e Zootecnia**, Belo Horizonte, v. 52, n. 5, 2000.

MACEDO, F. S; ALMEIDA, E.C.P. **Inflamação**. 2013. Disponível em: <http://patogeralpunf.wixsite.com/punfuff/inflamcao-aguda-e-cronica>. Acesso em: 20 out. 2016.

MAGALHÃES, A. M.; RAMADINHA, R.R.; BARROS, C. S. L.; PEIXOTO, P. V. Estudo Comparativo Entre Citopatologia e Histopatologia no Diagnóstico de Neoplasias Caninas. **Pesquisa Veterinária Brasileira**, Seropédica,v. 21, n. 1, p. 23-24, jan./mar. 2001.

MATIAS, J. S. **Diagnóstico Citológico em Nódulos Cutâneos e Subcutâneos – Estudo Comparativo entre as Técnicas: Punção Aspirativa com Agulha Fina e Punção Não Aspirativa com Agulha Fina**. 2013. 74f. Dissertação (Mestrado Integrado em Medicina Veterinária)-Faculdade de Medicina Veterinária, Universidade Lusófona de Humanidades e Tecnologias, Lisboa, 2013.

MCGAVIN, M. D.; ZACHARY, J. F. **Bases da Patologia em Veterinária**. 5. ed. Rio de Janeiro: Elsevier, 2013.

MORRISON, W. B.; DE NICOLA, D. B. Advantages and Disadvantages of Cytology and Histopathology for the Diagnosis of Cancer. **Seminars in Veterinary Medicine and Surgery: Small Animal**, Philadelphia, v. 8, n. 4, p.222-227, 1993.

RASKIN, R. E.; MEYER, D. J. **Atlas de Citologia de Cães de Gatos**. 1. ed. São Paulo: ROCA, 2003.

RASKIN, R. E.; MEYER, D. J. **Citologia Clínica de Cães e Gatos: Atlas Colorido e Guia de Interpretação**. 2. ed. Rio de Janeiro: Elsevier, 2012.

ROSOLEM, M. C.; MOROZ, L. R.; RODIGHERI, S. M.; CORRÊA NETO, U. J.; PORTO, C. D.; HANEL, J. S. Estudo Retrospectivo de Exames Citológicos Realizados em um Hospital Veterinário Escola em um Período de Cinco Anos. **Arquivo Brasileiro de Medicina Veterinária e Zootecnia**, Belo Horizonte, v. 65, n. 3, p. 735-741, jun. 2013.

ROSSETTO, V. J. V.; MORENO, K.; GROTTI, C. B.; REIS, A. C. F.; BRACARENSE, A. P. F. R. L. Frequência de Neoplasmas em Cães Diagnosticados por Exame Citológico: Estudo Restrospectivo em um Hospital – Escola. ***Semina*: Ciências Agrárias**, Londrina, v. 30, n. 1, p. 189-200, jan./mar. 2009.

VENTURA, R. F. A.; COLODEL, M. M.; ROCHA, N. S. Exame Citológico em Medicina Veterinária: Estudo Retrospectivo de 11.468 Casos (1994-2008). **Pesquisa Veterinária Brasileira**, Rio de Janeiro, v. 32, n. 11, p. 1169-1173, nov. 2012.

ZACCHI, J. F. M.**Levantamento de Exames Citológicos Realizados na Região de Grande Florianópolis, no Estado de Santa Catarina, Brasil, no Período de Julho 2008 a Dezembro de 2009.** 2010. 37 f. Trabalho de Conclusão de Curso (Especialista em Patologia Clínica Veterinária)-Instituto Qualittas de Pós-Graduação em Medicina Veterinária, Universidade Castelo Branco, Rio de Janeiro, 2010.