“DISPLASIA DO OCCIPITAL EM CÃO DA RAÇA PINSCHER – RELATO DE CASO”

“Dysplasia of occipital in dog breed pinscher – case report”

COLLICCHIO-ZUANAZE, Rita de Cássia
Faculdade de Jaguariúna

DIAS, Caroline Souza
Médica Veterinária Autônoma – Clínica Veterinária Pet Horse

PASTANA, Mariana Del Col
Faculdade de Jaguariúna

PENTEADO, Flávia Cioffi
Faculdade de Jaguariúna

SAUNITI, Josiane Fernandes
Faculdade de Jaguariúna

Resumo: A displasia do occipital é uma alteração morfológica, congênita e rara em cães. Muitas vezes assintomática, consiste no alargamento dorsal do forame magno, o qual apresenta um formato anormal variando em sua forma e tamanho. Estudos sugerem que esta má formação está relacionada à cruzamentos de cães com consanguinidade e raças de pequeno porte. O presente trabalho relata o caso de um canino fêmea, da raça Pinscher apresentando aumento de volume em região cervical em C1 e C2, tremores em membros pélvicos, déficit de locomoção, ataxia com andar cambaleante e déficit de propriocepção. O animal foi diagnosticado com displasia do occipital, e conjuntamente a esta má formação apresentava hidrocefalia e instabilidade atlanto-axial, caracterizando o quadro de sinais clínicos como uma síndrome neurológica com sinais encefálicos e medulares em região cervical. Os exames radiográficos de crânio e coluna cervical da articulação atlanto-occipital concluíram o diagnóstico. O tratamento com acetazolamida e prednisona durante 15 dias, teve como objetivos principais o controle da dor e a redução da produção do líquido cérebro-espinhal, o que promoveu a melhora clínica vista na paciente. O presente relato objetivou publicar este caso para que mais médicos veterinários tenham acesso a ele e conhecimento desta má formação, instituindo assim o tratamento correto destes pacientes e oferecendo-lhes uma melhor qualidade de vida.

Palavras-Chaves: Má formação; Cães; Exame radiográfico.

Abstract: Occipital Dysplasia is a morfological, congenital and rare alteration in dogs. Often asymptomatic, it consists of the dorsal enlargement of the foramen magnum, which presents an abnormal, varying in shape and size. Studies suggest that this malformation is related to the breeding of dogs with consanguinity and small breeds. The present work reports the case of a female canine, pinscher breed, presenting na increase of volume in the cervical region C1 and C2, tremors in pelvic limbs, locomotion deficit, staggered ataxia and

proprioception deficit. The animal was diagnosed with occipital dysplasia and, together with this malformation, presented hydrocephalus and atlanto-axial instability, characterizing the clinical signs as a neurological syndrome with brain and spinal cord signals in the cervical region. Radiographical exams of skull and cervical spine of the the atlanto-occipital joint concluded the diagnosis. Treatment with acetozolamide and prednisone for 15 days, had as main objectives the control of pain and the reduction of cerebrospinal fluid production, which promoted the clinical improvement seen in the patient. The present report aimed to publish this case so that more veterinarians have access to it and knowledge of this malformation, thus instituting the correct treatment of these patients and offering them a better quality of life.

Keu-Words: Malformation; Dogs; Radiographical Exams.

1. INTRODUÇÃO

A displasia do occipital é uma alteração morfológica que consiste no alargamento dorsal do forame magno, o qual apresenta um formato anormal variando em sua forma e tamanho (figura 1). Existem autores que consideram esta alteração parte integrante da Síndrome de Arnold-Chiari tipo 1, uma anormalidade da porção caudal do crânio (BARONI et al., 2011). Por isso a displasia de occipital também pode ser denominada de malformação congênita do forame magno, malformação de Arnold-Chiari, malformação de Chiari ou síndrome de malformação caudal occipital (SILVA et al., 2012).

Essa malformação rara, muitas vezes assintomática, esta relacionada a cães de raças de pequeno porte **(**SILVA et al., 2012), como: Lhasa Apso, Maltês, Shih Tzu, Cavalier King Charles Spaniel, Papillon, Chihuahua, Lulu da Pomerânia, Pequinês, Poodle Toy,Yorkshire Terrier, Boston Terrier, Bichón Frise, Pugs, Stafforshire Bull Terriers, Pinscher, Beagle e Dachshund **(**BARONI et al., 2011). Estudos sugerem que a displasia occipital não é uma patologia, mas uma variação morfológica normal ligada à criação de algumas raças de cães, que pode ocorrer como resultado de consanguinidade (JANECZEK et al., 2010). E tal variação morfológica encontra-se muitas vezes associada com hidrocefalia e/ ou má formações atlanto-axiais (DENNIS et al., 2010).

Normalmente, o osso occipital desenvolve-se de quatro centros: parte escamosa, duas partes condilares e parte basilar. Presente neste osso está o forame magno. A displasia do occipital resulta da ossificação incompleta da

parte ventromedial do osso supraoccipital causando o alargamento dorsal do forame magno (BARONI et al., 2011). O forame magno, então, assume um formato semelhante ao de uma fechadura (MELO, 2014). Alguns animais com essa alteração apresentam um tecido membranoso no alargamento cobrindo a parte caudal do cerebelo. Acredita-se que a ausência de sinais clínicos em alguns cães, seja devida a presença deste tecido membranoso, que não é visibilizado ao exame radiográfico e não permite o prolapso do cerebelo. Na má formação, o forame magno pode assumir vários formatos como oval, retangular, e, em cães braquiocefálicos, circular e assimétrico (BARONI et al., 2011). Anomalias do forame magno e do osso occipital podem levar a sinais neurológicos em animais e humanos. Por isso, essas estruturas têm sido objeto de estudos científicos, devido suas variações morfológicas e importância clínica (JANECZEK et al., 2010).

Os sinais clínicos da displasia do occipital são variáveis, podendo ocorrer dor cervical, hiperestesia cervical, mudanças de comportamento, protrusão da língua, disfagia, distúrbios oculares como cegueira e estrabismo, alteração da pressão intracraniana, síncope, déficit motor, parestesia e alodinia (SILVA et al., 2012).

Quanto ao diagnóstico dessa má formação, a radiografia se mostra de grande importância, já que através dela é possível se observar a deformidade óssea característica da displasia do occipital. Por isso o diagnóstico definitivo se dá através do exame radiográfico simples, estando o paciente em decúbito dorsal com a articulação atlanto-occipital hiperflexionada (BARONI et al., 2011). O forame magno pode ser avaliado em seu tamanho e formato na projeção rostrocaudal do crânio em 30° (MELO, 2014). É importante realizar o diagnóstico diferencial de hidrocefalia, síndrome de Arnold-Chiari, e outras enfermidades que acometem medula espinhal.

O tratamento se baseia no alívio da dor e desconforto, e no controle das crises convulsivas. Pode ser realizado o tratamento cirúrgico, para o qual existem várias técnicas como a crânioplastia, a descompressão local craniocervical e a durotomia. Para o tratamento clínico deve-se restringir a movimentação do paciente, além da realização de simples ações, como a elevação do prato de comida e água, e a retirada de coleiras para auxiliar na

melhora clínica do animal. Tratamentos adjuvantes, como a acupuntura, podem ser utilizados se for necessário (BARONI et al., 2011).

O presente trabalho tem por objetivo relatar o caso de um cão da raça Pinscher, fêmea, de sete meses de idade, que apresenta displasia do occipital associada à instabilidade atlanto-axial, fontanelas abertas e hidrocefalia decorrentes da má formação.

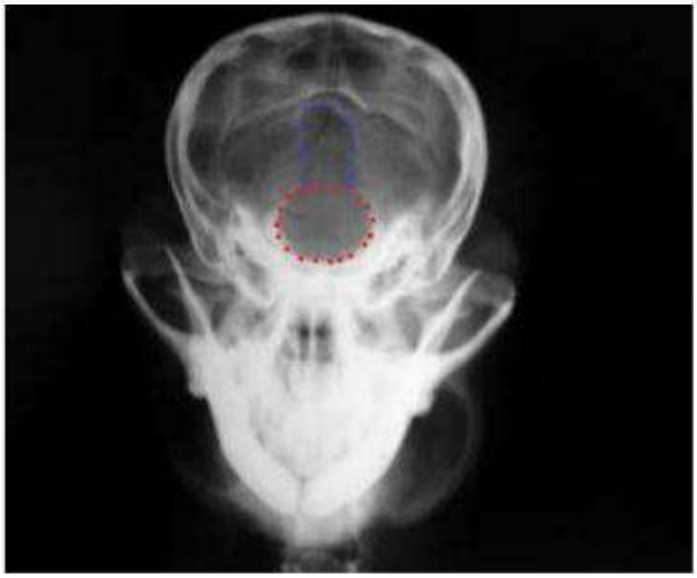

Figura 1: Imagem radiográfica demonstrando o normal esperado para o formato do forame magno (pontos vermelhos) e alteração sofrida (pontos azuis), conferindo ao forame forma de fechadura ou pêra. Fonte: Disponível em <http://www.veterinariandocs.com.br/documentos/Arquivo/Cl%C3%ADnica-M%C3%A9dica-C%C3%A3es-Gatos/2012/Displasia%20de%20Occipital.pdf>. Acesso em 19/09/2016.

2. RELATO DE CASO

Uma cadela da raça Pinscher com sete meses de idade, nascida de cruzamento consanguíneo entre pai e filha, foi atendida em uma clínica veterinária particular, na cidade de Sumaré, apresentando déficit de locomoção, ataxia com andar cambaleante e déficit de propriocepção, com piora gradativa nos últimos 30 dias antes do atendimento. As figuras 2 e 3, demonstram o animal com sinais de déficits neurológicos, antes de iniciar tratamento.



Figura 2- Animal apresentando hidrocefalia, aumento de volume em região cervical entre as articulações C1 e C2, e dificuldade em manter-se em estação, com evidente déficit de propriocepção em membro pélvico direito.
Fonte: Arquivo pessoal, 2016.



Figura 3 - Animal apresentando membros pélvicos com déficit de propriocepção e hiperextensão, durante a primeira consulta.
Fonte: Arquivo pessoal, 2016.

Durante o exame físico observou-se aumento de volume em região cervical em C1 e C2, tremores em membros pélvicos. As manobras do exame neurológio mostraram-se comprometidas nos membros pélvicos, com diminuição ou ausência nos testes proprioceptivos e reflexos espinhais.

Mediante os sinais apresentados, foram realizadas radiografias de crânio e articulação atlanto-occiptal nas projeções: lateral direita, ventrodorsal e rostrocaudal 30º, conforme descrito por autor Baroni et al (2011). O animal foi anestesiado com Propofol 1,5 ml via intravenosa, sendo necessário este procedimento para um bom posicionamento e qualidade do exame. As figuras 4, 5 e 6, ilustram acentuada ampliação dorsal do forame magno, sugestivo de Displasia do Occipital Grau III, presença de fontanela e suturas cranianas dorsais sem fusionamento, suspeita de Hidrocefalia e sinais sugestivos de Instabilidade Atlanto-axial.



Figura 4: Imagem radiográfica em posição lateral direita, coluna cervical apresentando desvio angular dorsal de C2, sem recobrimento do processo espinhoso sugestivos de Instabilidade Atlanto-axial e Subluxação Atlanto-axial.
Fonte: Arquivo pessoal, 2016.



Figura 5 - Imagem radiográfica em posição rostrocaudal, coluna cervical apresentando acentuado desvio de C2, sugestivo de Instabilidade Atlanto-axial.
Fonte: Arquivo pessoal, 2016.



Figura 6 - Imagem radiográfica em posição dorsocaudal, apresentando acentuada ampliação dorsal do forame magno em formato de pera, sugestivo de Displasia do Occipital Grau III, presença de fontanela e suturas cranianas dorsais sem fusionamento sugestivo de Hidrocefalia.
Fonte: Arquivo pessoal, 2016.

Em virtude do histórico de consanguinidade e principalmente pelos achados dos exames físico e radiográfico, foi possível diagnosticar Displasia do Occipital grau III, Instabilidade Atlanto-axial e Hidrocefalia.

Diante deste diagnóstico foi prescrito o tratamento conservativo com acetazolamida 16mg BID via oral, prednisona 1,5 ml BID via oral, durante 15 dias para posterior avaliação. O tratamento foi realizado adequadamente e na primeira reavaliação a cadela já apresentava melhora dos sinais clínicos, permanecendo apenas o aumento de volume em região cervical. Ao exame neurológico, o animal apresentava melhora na coordenação motora, conseguindo permanecer em estação, diminuição da ataxia durante o passo e diminuição dos tremores nos membros pélvicos.

3. DISCUSSÃO

BARONI et al (2011), descreveram a displasia do occipital como uma alteração morfológica que consiste no alargamento dorsal do forame magno, o qual apresenta um formato anormal variando em sua forma e tamanho, lembrando a forma de uma “pêra ou fechadura”. Esta alteração consiste em uma má formação congênita do forame magno que encontra-se relacionada a cães de raças de pequeno porte (SILVA et al., 2012). Esta alteração não representa uma patologia, mas uma variação morfológica normal ligada á criação de algumas raças de cães, e que pode ocorrer como resultado de consanguinidade (JANECZEK et al., 2010).

O cão relatado no presente caso era uma fêmea da raça Pinscher, que é descrita como uma das raças predispostas a essa má formação, relatada como resultado de um cruzamento entre pai e filha, de sete meses de idade, que desde muito cedo já apresentava sintomatologia. Este fato reforça as alterações apresentadas como congênitas e como resultado de uma associação da má formação com outras alterações, como a instabilidade atlanto-axial. SILVA et al (2012) cita a displasia occipital como possivelmente assintomática, o que não se mostrou compatível com o caso.

O animal relatado é fruto do cruzamento entre pai e filha. O forte grau de

consanguinidade pode ter sido um fator predisponente para a ocorrência da displasia do occipital. Em seres humanos, a consanguinidade parental, entre outros fatores, apresenta uma forte relação com as malformações do SNC, dentre elas a Malformação de Chiari (PORTO, 2014). Em cães, uma pesquisa sugere haver forte relação entre a ocorrência da displasia occipital e cruzamentos selecionados pelo homem para a criação de padrões raciais. Essa fato ainda é associado à ocorrência dessa alteração na espécie como uma variação morfológica consequente de consanguinidade (OLIVEIRA et al., 2016).

O cão relatado apresentou além de Displasia do Occipital Grau III, presença de fontanela e suturas cranianas dorsais abertas, hidrocefalia e sinais sugestivos de instabilidade atlanto-axial. Em outro estudo, DENNIS et al. (2010), referiram que a displasia do occipital encontra-se muitas vezes associada com hidrocefalia e/ ou má formações atlanto-axiais, conforme foram encontradas no presente relato.

A instabilidade atlanto-axial afeta comumente cães de pequeno porte, devido a alterações congênitas e de desenvolvimento nessas raças, como a displasia do occipital, que predispõe a essa alteração. E esses animais têm o início do aparecimento dos sinais da afecção geralmente em seu primeiro ano de vida (ZANI et al., 2015). Raças pequenas também são as que mais comumente apresentam hidrocefalia congênita (MELO, 2014), e a maioria dos pacientes com instabilidade atlanto-axial, apresentam os sinais clínicos antes de completarem um ano de idade e geralmente representam os indivíduos menores da ninhada. Normalmente estes caracterizam-se por uma cabeça aumentada, com formato de abóbada, suturas cranianas abertas e fontanelas persistentes, sendo diagnosticados também com hidrocefalia (SARAIVA, 2016).

Os sinais apresentados no animal relatado foram dificuldade para se locomover e para ficar em pé com piora nos últimos 30 dias, quedas ao andar, aumento em região cervical (Figura 2), tremores em membros posteriores, incoordenação motora, sem presença de atrofia muscular, sensação de dor profunda presente e algumas alterações no exame neurológio. Tais sinais são sugestivos tanto da displasia do occipital como da instabilidade atlanto-axial. A

displasia do occipital possui sinais clínicos variáveis, podendo ocorrer dor cervical, hiperestesia cervical, alteração da pressão intracraniana, síncope, déficit motor, parestesia e alodinia (SILVA et al., 2012). A instabilidade altanto-axial consiste em uma instabilidade da articulação entre a primeira e a segunda vértebra cervical (atlas e axis, respectivamente). Como consequência pode ocorrer lesões traumáticas agudas ou crônicas na medula espinhal cervical, como concussão e compressão. Os cães acometidos geralmente apresentam sinais clínicos variáveis de acordo com a gravidade da lesão medular, podendo ocorrer desde dor cervical à tetraplegia (ZANI et al., 2015). Isso pode explicar o quadro de piora do paciente.

A importância clínica da afecção é questionável, já que os animais podem ser assintomáticos e dificilmente apresentam sinais neurológicos (BARONI et al., 2011). No caso descrito, no entanto, a suspeita clínica mediante aos sinais clínicos apresentados pelo paciente foi de suma importância para o requerimento dos exames complementares pertinentes e a conclusão do diagnóstico.

A realização do exame radiográfico, nas posições: lateral direita (figura 4), dorsocaudal (figura 6) e rostrocaudal 30º (figura 5), com o animal bem posicionado, foi de extrema importância para se concluir o diagnóstico. É possível observar através desse tipo de exame a deformidade óssea característica da displasia do occipital, por isso o diagnóstico definitivo se dá através do exame radiográfico simples, estando o paciente em decúbito dorsal com a articulação atlanto-occipital hiperflexionada (BARONI et al., 2011). E o forame magno pode ser avaliado em seu tamanho e formato na projeção rostrocaudal do crânio em 30° (MELO, 2014).

O tratamento instituído a base de diuréticos e glicocorticóides (acetazolamida e prednisona durante 15 dias) consta sendo o recomendado em literatura (SILVA et al., 2012; SCALON et al). No entanto, este é apenas o tratamento clínico medicamentoso, havendo a possibilidade de se associar a ele o tratamento cirúrgico, a cranioplastia para a descompressão do forame magno (SILVA et al., 2012; BARONI et al., 2011).

O tratamento medicamentoso com acetazolamida, furosemida e

glicocorticóides, têm como objetivos principais o controle da dor e a redução da produção do líquido cérebro-espinhal (SCALON et al.). Isso explica a melhora clínica do paciente após a realização da terapia medicamentosa. O mesmo autor ainda coloca que, se houverem crises convulsivas pode ser utilizado o fenobarbital. Para o tratamento cirúrgico têm-se como opções várias técnicas como a crânioplastia, a descompressão local craniocervical e a durotomia. No tratamento clínico o proprietário deve ser orientado sobre a restrição da movimentação do animal, além da realização de simples ações, como a elevação do prato de comida e água e a retirada de coleiras, para auxiliar na melhora clínica do paciente, além de tratamentos adjuvantes (como a acupuntura) que podem ser utilizados se for necessário (BARONI et al., 2011).

4. CONCLUSÃO

Desta maneira, pode-se concluir que a displasia do occipital é uma anomalia que pode vir acompanhada de outras alterações como a hidrocefalia e a instabilidade atlanto-axial, caracterizando síndromes neurológicas com sinais encefálicos e medulares em região cervical. Cabe ao médico veterinário o reconhecimento dos sinais neurológicos apresentados pelo paciente e da região do SNC acometida. Isso é de extrema importância para o requerimento dos exames complementares adequados chegando assim no diagnóstico e tratamentos corretos do paciente para sua melhora clínica e melhor qualidade de vida.

5. REFERÊNCIAS BIBLIOGRÁFICAS:

BARONI, C. *et al*. **“Morphology and Morphometry of the Foramen Magnum in Toy Poodle and YorkshireTerrier Dogs”.** Ciência Rural, Santa Maria, v.41, n.7, p.1239-1244, jul, 2011.

DENNIS, R. KIRBERGER, M, R.; BARR, F. **“Handbook of Small Animal Radiology and Ultrasound.”** In: Head and neck, cap 4 p. 85-113. 2010.

“Displasia de Occipital”. Disponível em <http://www.veterinariandocs.com.br/documentos/Arquivo/Cl%C3%ADnica-M%C3%A9dica-C%C3%A3es-Gatos/2012/Displasia%20de%20Occipital.pdf>. Acesso em 19/09/2016.

JANECZEK, M.; CHRÓSZCZ, A.; POSPIESZNY, N. **“The Occypital Dysplasia in the Papillion Dog”**. Department of Biostructure and Animal Physiology, Wrocław University of Environmental and Life Sciences, Poland, 2010.

JANECZEK, M.; CHRÓSZCZ, A**. “The Occipital Area in Medieval Dogs and the Role of Occipital Dysplasia in Dog Breeding”.** Department of Biostructure and Animal Physiology, Wrocław University of Environmental and Life Sciences, Poland, 2010.

MELO, D. G. **“Retrospecto de lesões radiológicas da cabeça de cães e gatos”.** 2014. 90f. Tese (Doutorado em Cirurgia Veterinária) – Faculdade de Ciências Agrárias e Veterinárias – Unesp, Jaboticabal. 2014.

OLIVEIRA, E. J. G.; BONELLI, M. A.; SILVA, I. C. C.; NUNES JUNIOR, F. P.; FERNANDES, T. H. T.; TUDURY, E. A.; COSTA, F. S. **“Displasia do occipital em cães – Revisão de literatura”.** Revista Clínica Veterinária, Ano XXI, n. 123, p. 70-78. jul-ago. 2016.

PORTO, R. L. S. **“Malformações congênitas do sistema nervoso central em maternidade de alto risco”.** Dissertação (Pós-graduação em saúde e ambiente). 92f. Universidade de Tiradentes. Aracaju. 2014.

SARAIVA, C. R. V. **“Hidrocefalia em canídeos – A propósito de dezesseis casos clínicos”.** 2016. 96f. Dissertação (Mestrado Integrado em Medicina Veterinária) – Faculdade de Medicina Veterinária – Universidade de Lisboa, Lisboa. 2016.

SCALON, M.; DE QUADROS, A. M.; DUDA, N. C. B.; VALLE, S. F.; BORTOLINI, C. E. **“Malformação de Chiari – Like em um canino – Relato de caso”.** Disponível em: <www.sovergs.com.br/site/38conbravet/resumos/838.pdf>. Acesso em: 07 set. 2016.

SILVA, L. A.; MARTINS, D. B.; PIETRO, A.; SACCARO, R. O. **“Displasia do occipital em canino – Relato de caso.”** Anais do XVII seminário interinstitucional de ensino, pesquisa e extensão. Cruz Alta, RS. 2012. Disponível em: <http://www.unicruz.edu.br/seminario/downloads/anais/ccs/displasia%20do%20occipital%20em%20canino%20a%20relato%20de%20caso.pdf>. Acesso em: 30 abr. 2016.

ZANI, C. C.; MARINHO, P. V. T.; MINTO, B. W.; LIMA, T. B.; MORAES, P. C.; LAUS, J. L. **“Instabilidade atlantoaxial em cães: Fisiopatologia, abordagens clínico-cirúrgicas e prognóstico”.** Vet. e Zootec.; 22(2): 163-182, jun. 2015. Disponível em: <www.fmvz.unesp.br/rvz/index.php/rvz/article/download/739/613>. Acesso em 30 abr. 2016.