GASTRITE LINFOPLASMOCITÁRIA EM CÃO DA RAÇA AKITA INU
RELATO DE CASO

Gastritis lymphoplasmocytic in dog Akita Inu breed
Case report

PITTA, Amanda C.R.
Faculdade Jaguariúna

MORAES, Isabela de
Faculdade Jaguariúna

GARRIDO, Lúcia H. A.
Professora orientadora

Jaguariúna
2016

Resumo: A gastrite linfoplasmocitária resulta de uma desordem do sistema imune gástrico, desencadeada por fatores ambientais, genéticos e imunorreguladores resultando na intolerância oral a antígenos alimentares e microbianos no lúmem gástrico. É caracterizada como uma afecção idiopática o que dificulta seu diagnóstico, sendo o mesmo proveniente de exames complementares e/ou por exclusão. O tratamento consiste em terapia imunossupressora, antibióticoterapia e terapia suporte. O objetivo do presente estudo é relatar um caso de gastrite linfoplasmocitária em um cão da raça Akita Inu, que foi atendido com histórico de êmese de aspecto bilioso, sendo o diagnóstico concluído através da endoscopia e exame histopatológico.

Palavras-chave: gastrite, autoimune, canino.

Summary: The lymphoplasmacytic gastritis results from a disorder of gastric immune system, triggered by environmental factors, genetic and immunoregulatory resulting in oral intolerance to dietary and microbial antigens in the gastric lumen. It is characterized as an idiopathic condition which complicates diagnosis, being the same from complementary and /or deletion scans. Treatment consists of immunosuppressive therapy, antibiotic therapy and supportive therapy. The objective of the present study is to report a case of lymphoplasmacytic gastritis in an Akita Inu dog, which was treated with a history of bilateral aspect of the emesis, and the diagnosis was concluded by endoscopy and histopathological examination.

Key words: gastrites, autoimmune, canine.

INTRODUÇÃO

A gastrite linfoplasmocitária, que pode ser considerada crônica quando sua duração ultrapassa três semanas, é decorrente de uma reação inflamatória e/ou imunológica a antígenos, alimentos e microrganismos. Consiste em uma doença órgão-específica de etiologia multifatorial que pode ser desencadeada por fatores genéticos e imunológicos e também ambientais (KAKEHASI, 2008).

Segundo Basso *et al* (2007) a patogênese da enfermidade é desconhecida, mas acredita-se que pode ser de origem autoimune ou resultante de gastropatias crônicas inflamatórias. A predominância de linfócitos e plasmócitos em lâminas de histopatológico reafirmam um possível envolvimento de mecanismos autoimunes, entretanto não revelam sua etiologia.

O mecanismo fisiopatológico de gastrites autoimunes envolve a presença de autoanticorpos que são direcionados contra H+, K+ e ATPase na superfície apical das células parietais ou contra o fator intrínseco que é responsável pela absorção de vitamina B12 no íleo. Devido à ação de autoanticorpos, ocorre uma atrofia progressiva do componente glandular da mucosa gástrica, que possui glândulas oxínticas que são responsáveis pela secreção de ácido clorídrico, pepsinogênio, fator intrínseco e muco. A atrofia progressiva que é caracterizada pelo adelgaçamento da mucosa estomacal, resulta na diminuição das substâncias secretadas pela mucosa oxíntica podendo resultar em acloridria, hipergastrinemia, deficiência de pepsinogênio e fator intrínseco (RODRIGUES, 2007).

A gastrite crônica caracteriza-se por um longo período pré-clínico onde há a presença de marcadores imunológicos, os autoanticorpos, presentes em doenças autoimunes, entretanto não são o foco inicial da pesquisa clínica, acarretando no diagnóstico tardio (KAKEHASI, 2008).

Clinicamente o paciente apresenta em geral sintomas de gastropatia inflamatória crônica com vômito crônico de aspecto e densidade variável, composto de muco ou secreções gástricas, e algumas vezes pode conter bile, ou alimentos não digeridos, o paciente pode apresentar, com menos frequência, anorexia, alterações de apetite, eructação, polidpsia, perda de peso ou diarreia, entretanto a maioria dos pacientes acometidos por essa gastrite crônica estão em bom estado físico (BASSO *et al*, 2007).

O diagnostico da gastrite é baseado no exame de endoscopia, associado ao histopatológico de biopsia gástrica avaliando a infiltração da lâmina própria por linfócitos e plasmócitos (BASSO *et al*, 2007).

Afim de que seja considerada gastrite de origem linfoplasmocitária necessita-se realizar a exclusão de todas as outras possíveis causas, baseada, sobretudo, na anamnese, dieta, e manejo do paciente (MAGALHÃES, 2008).

A endoscopia é um exame complementar que tem se mostrado extremamente importante no diagnóstico de doenças gástricas com alto grau de especificidade e sensibilidade em comparação com outros métodos diagnósticos (LEGATTI, 2010).

RELATO DE CASO

Foi atendido na clínica veterinária Companhia dos Bichos, situada na cidade de Monte Alegre do Sul, um cão macho, Akita Inu, de nome Yucan, de nove anos de idade com histórico de êmese de aspecto bilioso com início abrupto e frequente no período de sete dias; acompanhado de anorexia, emagrecimento progressivo e prostração. Inicialmente ao exame físico o animal apresentou auscultação, temperatura e coloração de mucosas dentro dos padrões normais. Foram solicitados exames complementares como exame bioquímico (ureia/creatinina), relação proteína/creatinina sem alterações e hemograma, apresentando trombocitopenia; como apresentado nas tabelas abaixo, respectivamente:

Bioquímico		Valores de Referência /Cão	Unidade
Creatinina	1,0	0,5 a 1,5	mg/dl
Uréia	19,0	15 a 40	mg/dl
Relação Proteína/Creatinina	0,09	Normal < 0,2	mg/dL

Tabela 1: Resultado do exame bioquímico sem alterações significativas.

Eritrograma		Valores de Referência /Cão	Unidade
Hemácias	5,9	5,0 - 8,5	Milhões/mm^3
Hemoglobina	12,9	12 - 18	g/dl
Hematócrito	49	37 – 55	%
VCM	83,05	60 - 77	fl
CHCM	26,32	32 - 36	%
Proteína plasmática	6,8	6,0 - 8,0	g/dl
Metarrubrícito	0	0/100 leucócitos	0/ 100 leucócitos
Leucograma		**Valores de Referência /Cão**	**Unidade**
Leucócitos	10.100	6.000 - 17.000	nº/µl
Contagem diferencial			
Bastonete	0	0 - 300	nº/µl
Segmentado	6161	2.300 - 10.200	nº /µl
Eosinófilos	303	100 – 750	nº/µl
Linfócitos	3131	1.000 - 4.800	nº/µl
Basófilo	0	0 - 50	nº/µl
Monócito	505	50 - 1.350	nº/µl
Plaquetas	180.000	200.000 - 500.000	nº/µl

Tabela 2: Resultado do hemograma apresentando trombocitopenia e sem demais alterações significativas

Na ultrassonografia abdominal/pélvica, região epigástrica, realizada com o animal em decúbito dorsal, onde o estômago apresentava dimensões preservadas, formato anatômico preservado, foi encontrado espessamento de parede estomacal, sugestivo de gastrite/neoplasia observado na figura abaixo:

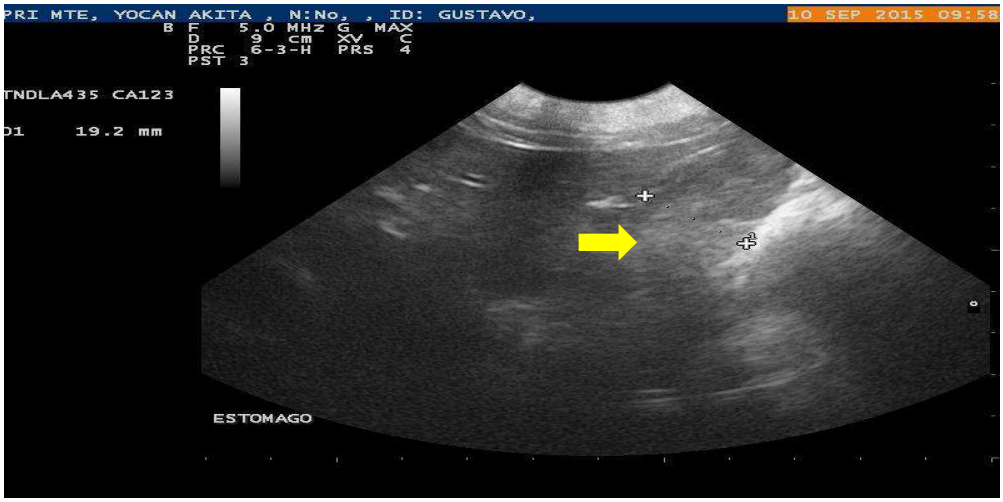

Figura 1. Ultrassonografia apresentando aumento de espessura (19,2mm) da mucosa gástrica indicativo de gastrite. (Fonte: Arquivo pessoal).

Instituiu-se como tratamento de suporte, fluidoterapia Ringer lactato por via intravenosa, associada a complexo vitamínico, antieméticos (metroclopramida e ondansetrona), antiácidos bloqueadores de bomba de prótons (omeprazol), antibióticoterapia (metronidazol) e dexametasona 1mg/Kg/d 15 dias, que posteriormente foi por substituída pela prednisona 1 mg/kg/d**.** Após o terceiro dia de tratamento e sem melhora clínica, foi realizado exame de endoscopia gástrica alta, o qual demonstrou presença de mucosa com acentuada hiperemia, edemaciada e de aspecto aveludado com aumento da granulação, sugerindo infiltrado inflamatório.

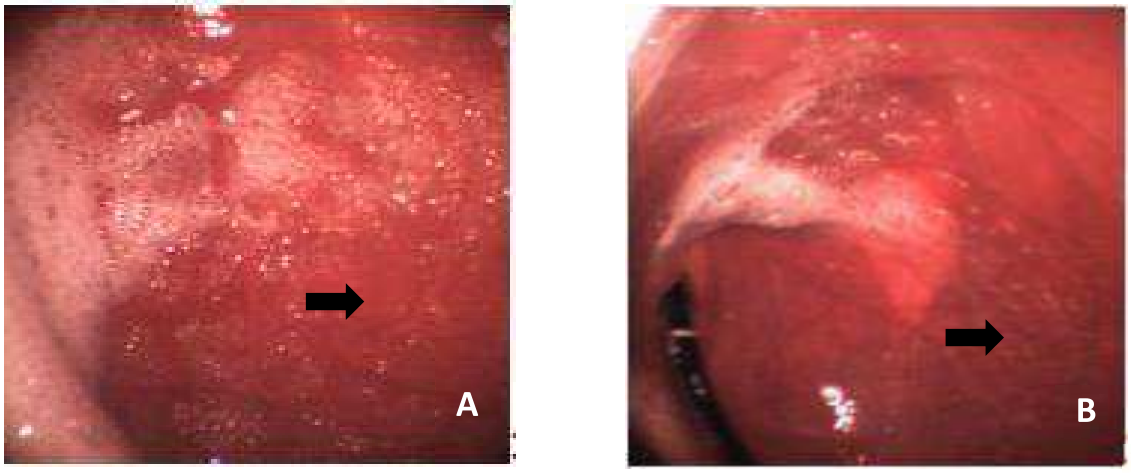

Figura 2. Mucosa hiperêmica e edemaciada (A), com aumento de granulação (B) observada através de endoscopia gástrica alta. (Fonte: Arquivo pessoal).

Através da endoscopia foram coletadas amostras de várias regiões da mucosa gástrica para a realização de exame histopatológico, o qual apresentou pesquisa negativa para *Helicobacter spp* e diagnóstico conclusivo de Gastrite Linfoplasmocitária Moderada.

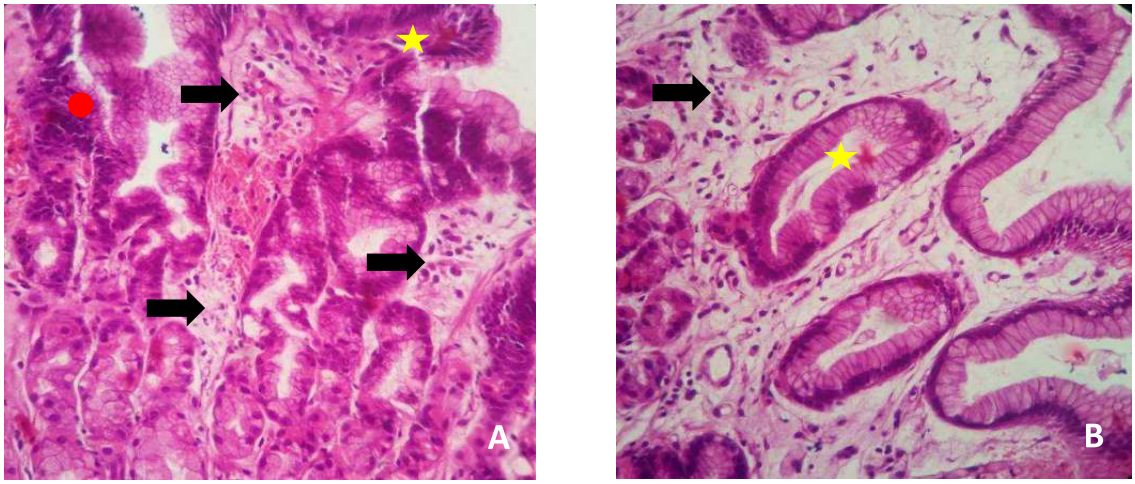

Figura **3**. (A) Epitélio da mucosa gástrica com leve congestão (círculo) e hemorragia de submucosa (símbolo) e esparsos linfócitos (setas), (B) edema de lâmina própria (símbolo) e linfócitos de permeio (seta) Aumento 40x. (Fonte: Arquivo pessoal).

Frente ao diagnóstico histopatológico, institui-se tratamento com doses elevadas de prednisona (2mg/Kg) com diminuição progressiva da dose mantendo em 1mg/kg/d associado ao citrato de maropitant (1mg/kg) e azatioprina (2mg/kg). Diante da resposta insatisfatória ao tratamento, optou-se pela eutanásia.

DISCUSSÃO

A gastrite linfoplasmocitária usualmente é resultado de uma desordem no sistema imunológico e pode ser desencadeada por diversos fatores, sejam eles ambientais, genéticos ou imunorreguladores, a qual apresenta como principais sinais clínicos, êmese recorrente, inapetência, perda de peso e diarreia como descrito por Cascon (2011) e apresentado pelo paciente em questão, exceto pelo quadro de diarreia que o mesmo não desenvolveu. . .

Para o diagnóstico conclusivo, foi necessária a realização do exame endoscópico digestivo alto; o qual foi realizado com o paciente sob anestesia geral e através da introdução do endoscópio por via oral, a realização deste exame é de fundamental importância para o diagnóstico da gastrite linfoplamoscitária, cuja finalidade, segundo Cascon (2011), seria a avaliação da mucosa e além da coleta de materiais para realização de exames histopatológicos de forma minimamente invasiva.

Segundo Legatti (2010) e Cascon (2011) a endoscopia do trato digestório é um método de diagnóstico minimamente invasivo, considerado essencial para o diagnóstico das afecções deste trato, a qual apresenta um alto grau de sensibilidade e especificação, sendo também utilizada para realização de biópsias para posterior análise histopatológica.

O exame endoscópico permitiu a visualização do lúmen e de várias partes do trato gastrointestinal, incluindo esôfago, estômago e duodeno. A visualização direta juntamente com a possibilidade de coleta de material de forma minimamente invasiva resultou em uma melhora no diagnóstico e consequentemente do tratamento de doenças do sistema digestório. A endoscopia é um exame seguro, com diagnóstico efetivo, entretanto é necessário que seja precedida por um histórico completo, contendo anamnese, exames físicos e complementares para que o tratamento instituído ao paciente

resulte em melhora clínica (SILVA *et al*, 2015).

Para obtenção da amostra através da biópsia, foram realizados cortes paralelos às vilosidades e as criptas, facilitando a observação das mesmas nas lâminas. A coleta de amostra realizada através de procedimentos cirúrgicos são mais fidedignas que as amostras coletadas através da endoscopia, mas, se a obtenção via exame endoscópico for realizada de forma correta, o resultado dos exemplares serão de qualidade e quantidade suficiente para realização de um bom exame assim como obtido no caso em questão (MAGALHÃES, 2008). .

O material coletado para envio e posterior análise foi armazenado segundo o apresentado por Timm (2005), onde as amostras colhidas devem ser armazenadas em frasco estéril e banhadas com formol tamponado para que as proteínas sejam fixadas e não sejam degradadas, possibilitando a análise correta da amostra coletada.

Veit (2009) relata que a análise da biopsia permite diferenciar os tipos de inflamações presente na mucosa gástrica, assim como a presença de bactérias. Os métodos de coloração que podem ser utilizados são coloração de Gram, Novo Azul de Metileno ou Coloração de Prata, Hematoxilina e Eosina (HE), Alaranjado de Acridina e Brometo de Etídio. Determina-se que o exame de biopsia deve ser realizado sempre, independente da aparência das mucosas visualizadas no exame endoscópio. A utilização da coloração de Hematoxilina e eosina (WIINBERG *et al*, 2005) utilizado para coloração da amostra do paciente, é o método mais utilizado para contagem de neutrófilos, eosinófilos, células do plasma, linfócitos, células totais, atrofia e metaplasia.

O aumento de volume da parede estomacal e os sinais clínicos apresentados pelo paciente referido neste relato tem correlação com os achados histopatológicos descritos por Cascon (2011) visto que o resultado da biopsia realizada no paciente tratava-se de um infiltrado inflamatório linfoplasmocitário.

Entretanto, Lidbury *et al* (2009) relata que nem todos os animais com alterações clínicas apresentarão alterações microscópicas em lâminas de biopsia, mas isso não significa que não possuam alguma patologia. Os resultados negativos podem indicar falha na colheita ou escassez de amostra.

De acordo com Veit (2009) a gastrite linfoplasmocitária, ao exame

macroscópico, apresenta mucosa avermelhada, de textura grosseira e flácida, semelhante ao encontrado no exame de endoscopia realizado no paciente, no qual foi demonstrada presença de mucosa com acentuada hiperemia, edemaciada e de aspecto aveludado com aumento da granulação.

Segundo Magalhães (2008) o exame histopatológico de casos de gastrite linfoplasmocitária geralmente apresenta números aumentados de linfócitos e edema de lâmina própria, alterações estas encontradas no resultado do exame histopatológico do paciente; entretanto, o autor citado descreve que pode haver a presença de plasmócitos, eosinófilos, macrófagos e neutrófilos variando de acordo com a severidade da doença, podendo apresentar ainda atrofia ou fusão de vilosidades, lesão epitelial e fibrose da lâmina própria.

Magalhães (2008) aponta que o tratamento de escolha em casos de gastrite linfoplasmocitária é o uso de corticoides, que pertencem a um grupo de imunossupressores com efeito anti-inflamatório potente, que inibem a liberação de diversos mediadores inflamatórios, impedindo assim a resposta imune. As doses de prednisona ou prednisolona, que são os mais utilizados nestes casos, variam de 1,0 a 2,0mg/kg e depois a retirada acontece de forma gradual durante um longo período, o tratamento descrito pelo autor assemelha-se ao instituído ao paciente, com uso de prednisona, na dose de 1mg/Kg durante 30 dias até a eutanásia do paciente.

A predominância de linfócitos e plasmócitos nas lâminas histológicas sustentou a ideia de envolvimento de mecanismos imunes neste paciente, direcionando o tratamento com corticosteroides (BASSO *et al*, 2007).

Devido à insatisfatória resposta ao tratamento com corticosteroides, institui-se a associação da azatioprina, o qual é um imunossupressor que atua principalmente sobre os linfócitos. A utilização desse medicamento é contínua e pouco específica, ou seja, atua em outras células e tecidos e nem sempre geram a resposta imunológica desejada. O risco de infecções secundárias e aparecimento de tumores também aumentam, entretanto não foi possível observar essas alterações no caso descrito (BUENO *et al*, 1999).

Segundo Magalhães (2008) a azatioprina é associada aos corticosteroides devido aos efeitos deletérios que o mesmo pode causar devido às altas doses e uso prolongado. Esse medicamento inibe a síntese de ribonucleotídeos de purina que são responsáveis pela inibição das respostas imunes celulares e

humorais e pela inibição do crescimento celular. Os efeitos benéficos podem demorar a aparecer. A mielossupressão é um efeito secundário de grande ocorrência, sendo recomendada a monitorização periódica. Devido ao quadro desenvolvimento pelo animal não foi possível observar os efeitos benéficos da associação da azatioprina com corticoides e nem o desenvolvimento do quadro de mielossupressão.

CONSIDERAÇÕES FINAIS

No caso de gastrite linfoplasmocitária relatado, o paciente apresentou sintomatologia de êmese crônica, anorexia, perda de peso, segundo estudos normalmente é de origem autoimune, podendo ser desencadeada por fatores genéticos, ambientais ou imunológicos. O tratamento instituído baseou-se em terapia imunossupressora associada à terapia suporte. Os métodos utilizados para diagnóstico no referido caso são a endoscopia digestiva alta, procedimento minimamente invasivo que apresenta um alto grau de sensibilidade e especificidade, que possibilitou a coleta de material histopatológico essencial para concluir o diagnóstico.

REFERÊNCIAS BIBLIOGRÁFICAS

BASSO, P.C. *et al*. – Cirurgia laparoscópica no diagnóstico de gastrite crônica atrófica seguida de tratamento clínica em cadela: relato de caso. – **Arq. Bras. Med. Vet. Zootec.,** v.59, n.5, p.1205-1210. Santa Maria, 2007.

BUENO, V; PACHECO, A - **Tolerância oral: uma nova perspectiva no tratamento de doenças autoimunes**. Trabalho realizado pela Disciplina de Nefrologia da Escola Paulista de Medicina UNIFESP. São Paulo, 1999.

CASCON, C.M – Avaliação clínica, endoscópica e histopatológica de cães com doença inflamatória intestinal. – Dissertação de pós-graduação da Universidade Federal Fluminense. Niterói, 2011.

KAKEHASI; A.M.- Gastrite auto-imune e gastrite associada à infecção pelo *Helicobacter pylori* –Estudo Histológico e imuno-histoquímico da mucosa gástrica oxíntica e correlação com a densidade mineral óssea- Tese apresentada ao Programa de Pós-graduação em Medicina. Universidade Federal de Minas Gerais. Belo Horizonte, 2008.

LEGATTI, E. – **Endoscopia do Trato Gastrointestinal de Cães e Gatos** – Trabalho de Conclusão de Curso da Faculdade de Medicina Veterinária e Zootecnia da Universidade "Júlio de Mesquita Filho", Botucatu, 2010.

LIDBURY, J.A; SUCHODOLSKI, J,S; STEINER, J.M – *Gastric histopathologic abnormalities in dogs: 67 cases (2002-2007)*. – **Scientific Reports**, vol 234, nº9, 2009.

MAGALHÃES, T. M. L. P – **Enterite linfoplasmocitaria canin**a. – Dissertação de Mestrado de Medicina Veterinária da Universidade Técnica de Lisboa, 2008.

RODRIGUES, C.B. – Gastrite atrófica do corpo: estudo das alterações histopatológicas da mucosa gástrica e relação com auto-imunidade e níveis séricos de gastrina. – Dissertação de Graduação da Faculdade de Medicina da Universidade Federal de Minas Gerais. Belo Horizonte, 2007.

SILVA; L.C. ; MACHADO V.M.V. -O uso da endoscopia digestiva alta em pequenos animais. **Vet. e Zootec**. 2015 mar.; 22(1): 15-25.

TIMM, L. L; Técnicas rotineiras de preparação e análise de lâminas histológicas **- Caderno La Salle** XI, Canoas, v.2, nº 1, 231 - 239, La Salle, 2005.

VEIT, F. – Gastrite em cães e gatos associada à Heliobacter spp.- Monografia apresentada a Universidade Federal do Rio Grande do Sul. Porto Alegre, 2009.

WIINBERG, B. *et al – Quantitative analysis of inflammatory and immune responses in dogs with gastritis and their relationship to helicobacter spp infection*. – **J. Vet Intern.** Med, 2005.