RELATO DE CASO CIRUGICO DE TUMOR DE MAMA EM CADELA NA CLÍNICA VETERINARIA VILLA BICHO

Report of surgical case bitch in breast tumor in clinic veterinary villa bicho

MARTINS, Carlos Alexandre Jeveaux[1]

Faculdade de Jaguariúna

IVO, Marcos Alexandre[2]

Faculdade de Jaguariúna

1. Aluno de Graduação Medicina Veterinária, FAJ
2. Professor Orientador, FAJ

Resumo: A neoplasia mamária é considerada a forma mais comum de tumor em cadelas compreendida na sua faixa etária entre os 8 e 10 anos, sua incidência pode ser influenciada com a frequência de ovário-histerectomias. O risco de desenvolver tumor mamário é de 0,5% em cadelas castradas antes do primeiro cio. A ressecção cirúrgica com ampla margem de segurança é o tratamento de escolha para os tumores mamários. Animais castrados durante cirurgia apresentam uma sobrevida de 45% a mais do que os animais não castrados. A prioridade do trabalho é demonstrar a técnica de mastectomia unilateral sendo considerada junto com a bilateral a técnica de escolha para o tratamento de tumores mamários. Foi atendido um canino Fox Paulistinha fêmea 8 anos pesando 8,5 kg apresentando tumor em glândula mamária abdominal caudal medindo aproximadamente 2 cm. Paciente foi encaminhado para procedimento cirúrgico para realização de mastectomia unilateral e ovário-histerectomia que será descrita sua técnica cirúrgica.

Palavras-chaves: Mastectomia; Neoplasia Mamária; Tumor de Mama.

Abstract: Mammary neoplastic is considered the most common form of tumor in bitches comprised between 8 and 10 years of age. Its incidence can be influenced by the frequency of ovarian hysterectomies. The risk of developing breast cancer is 0.5% in castrated bitches before the first estrus. Surgical resection with wide margin of safety is the treatment of choice for breast tumors. Castrated animals during surgery present a survival rate of 45% more than uncastrated animals. The priority of the work is to demonstrate the technique of unilateral mastectomy being considered along with the bilateral technique of choice for the treatment of breast tumors. A female 8-year-old Fox Paulistinha canine was weighed 8.5 kg presenting a tumor in the caudal abdominal mammary gland measuring approximately 2 cm. Patient was referred to surgical procedure for unilateral mastectomy and ovaryhysterectomy that will be described his surgical technique.

Key-words: mastectomy; Neoplastic breast; Breast Tumor.

Introdução

A neoplasia mamária é considerada a forma mais comum de tumor em cadelas compreendida na sua faixa etária entre os 8 e 10 anos. Sua incidência está intimamente ligada à frequência de ovário-histerectomias, cadelas castradas antes do primeiro cio apresentam riscos de 0,5% de desenvolverem tumores mamários, esse risco aumenta para 8% após um ciclo estral e para 26% após o segundo estro (TOBIAS, 2011; KASPER, 2015).

Em torno de 50% a 80% dos tumores mamários malignos epiteliais expressam receptores de estrógeno, e 44% receptores de estrógeno e progesterona, visto que quanto mais precocemente for realizada a castração do animal, menor será o risco de desenvolvimento da neoplasia (FOSSUM, 2005; GUIMARÃES, 2012).

A ressecção cirúrgica com ampla margem de segurança é o tratamento de escolha para os tumores mamários não inflamatórios. As recidivas e o tempo de sobrevida não são influenciados por tipo ou extensão da cirurgia realizada, desde que o tumor seja removido por completo. Todavia 58% dos animais com tumores mamários únicos desenvolvem tumores mamários ipsilateral após mastectomia regional. Animais castrados no momento da cirurgia apresentam uma sobrevida de 45% a mais do que cadelas não castradas (SÁ, 2013; TOBIAS, 2011).

Foi atendido um canino Fox Paulistinha fêmea 8 anos pesando 8,5 kg apresentando tumor em glândula mamária abdominal caudal medindo aproximadamente 2 cm. Paciente foi encaminhado para procedimento cirúrgico para realização de mastectomia unilateral e Ovário-histerectomia onde o objetivo será a descrição da técnica cirúrgica.

Anatomia Cirúrgica

Segundo Sakamoto (2011) os caninos geralmente apresentam cinco pares de mamas: torácica cranial, torácica caudal, abdominal cranial, abdominal caudal e inguinal (ver figura 1).

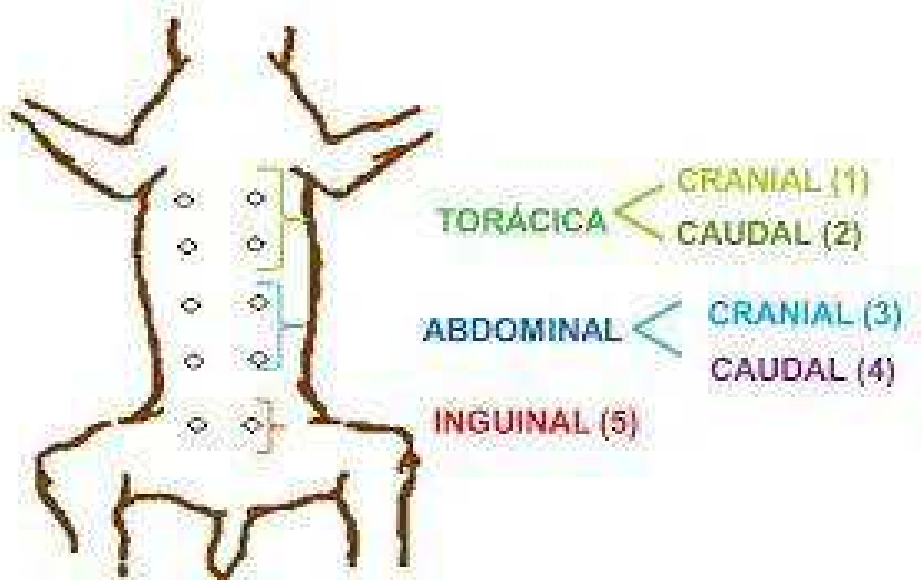

Figura 1: Anatomia da cadeia mamária (SAKAMOTO, 2011).

A vascularização da cadeia mamária ocorre: nas glândulas mamárias torácicas, a irrigação sanguínea é fornecida pela artéria epigástrica superficial cranial e por meio de ramos da artéria torácica interna. As glândulas abdominais caudais e inguinais recebem sangue da artéria epigástrica superficial caudal e dos ramos perivulvares da artéria pudenda externa. Na drenagem linfática a linfa geralmente flui a partir dos três pares craniais de glândulas mamárias em direção aos linfonodos axilares e a partir dos dois pares caudais, em direção aos linfonodos inguinais (KASPER, 2015; GETTY, 2008).

Cirurgia

Segundo Fossum (2005) e Tobias (2011) as técnicas cirúrgicas para ressecção de glândulas mamárias incluem lumpectomia (remoção da massa tumoral ou de parte da glândula mamária); mastectomia simples ou regional (remoção da glândula ou glândulas que contêm o tumor); mastectomia unilateral (remoção de toda a cadeia de glândulas e do linfonodo inguinal do lado afetado); mastectomia bilateral (remoção de ambas as cadeias mamárias).

A técnica de lumpectomia é indicada quando o tumor medir até 0,5 cm e estiver fora da mama. A técnica de mastectomia simples é indicada quando o tumor tiver até 1 cm e estiver no centro da mama. A técnica de mastectomia

regional e unilateral é indicada quando os tumores se localizam em uma ou mais mamas, que podem ser torácicas e inguinais. A mastectomia bilateral é indicada quando o tumor estiver nas duas cadeias mamarias (CASTRO, 2015).

As recidivas e o tempo de sobrevida não são influenciados por tipo ou extensão da cirurgia realizada, desde que o tumor seja removido por completo. Todavia 58% dos animais com tumores mamários únicos desenvolvem tumores mamários ipsilateral após mastectomia regional (TOBIAS, 2011).

Segundo Castro (2015) a associação brasileira de oncologia veterinária (ABROVET), em novembro de 2011, tentou em uma reunião, determinar um consenso para as técnicas de cadeia unilateral ou bilateral a ser realizada em cães e gatos. Contudo não houve consenso sobre as técnicas, sendo recomendado que, em cães, o procedimento poderá ser unilateral ou bilateral, de acordo com a escolha do cirurgião.

Segundo Freccia (2015) durante procedimento cirúrgico observa-se a retirada de uma grande extensão de pele necessitando de suturas de aproximação e redução do espaço morto. Dreno de sucção continua ou de penrose podem ser colocados quando não se consegue obliterar os espaços mortos (ver figura 2 e 3).

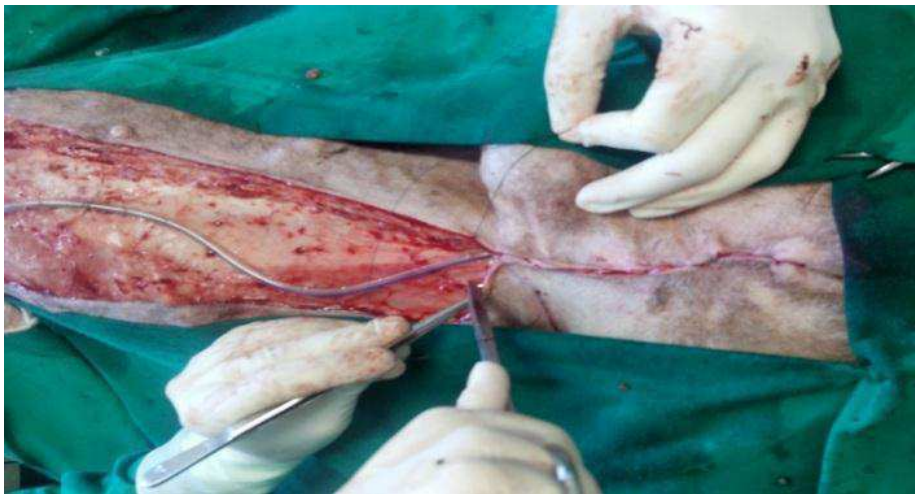

Figura 2: Colocação de um dreno de sucção continua enquanto se sutura o tecido subcutâneo e a pele (FRECCIA, 2015).



Figura 3: Dreno de sucção fechado (cânula de 4,8mm) com reservatório pressionado para manutenção do vácuo e drenagem do líquido subcutâneo (FRECCIA, 2015).

Deverá ser providenciada uma bandagem em toda a extensão da ferida cirúrgica no pós-operatório. A bandagem normalmente necessita ser trocadas a cada 24 horas nas primeiras 72 horas para que com isso evite o acúmulo de seroma. A observação da presença de seroma é importante para evitar infecção e deiscência de sutura. Na presença poderá ser realizada uma centese transcutânea ou até a retirada de um a dois pontos para facilitar a drenagem (CASTRO, 2015; OLIVEIRA, 2012; QUEIROZ, 2013).

Caso Clínico

Foi atendido um canino Fox Paulistinha, fêmea 8 anos pesando 8,5 kg apresentando tumor em glândula mamária abdominal caudal medindo aproximadamente 2 cm. Paciente foi encaminhado para procedimento cirúrgico para realização de mastectomia unilateral e Ovário-histerectomia.

Como exames complementares pré-operatórios foram solicitados hemograma, creatinina, alanina aminotransferase, proteínas totais, ultrassonografia abdominal e radiografia torácica. Paciente identificado apresentava valores normais e ausência de metástase abdominal e torácica.

Foram utilizados para o procedimento cirúrgico pinças hemostáticas (mosquito e kelly), pinça dente de rato, pinça anatômica, tesouras de mayo e metzenbaum, bisturi elétrico e fio monofilamento nylon 3.0.

Primeiramente foi realizado Ovário-histerectomia por meio de celiotomia da linha media ventral (ver figura 4).

A)  B) 

Figura 4: A) celiotomia na linha média; **B)** Ovário-histerectomia. (ARQUIVO PESSOAL, 2016)

Para início da mastectomia foi demarcado com delineador estéril e após incisado com o bisturi elétrico. Após foram realizadas as dissecções dos tecidos subcutâneo ao longo das bordas cranial e lateral a qual foram ligados os vasos maiores e seccionados os vasos menores com o bisturi elétrico (ver figura 5).

A) 

B)

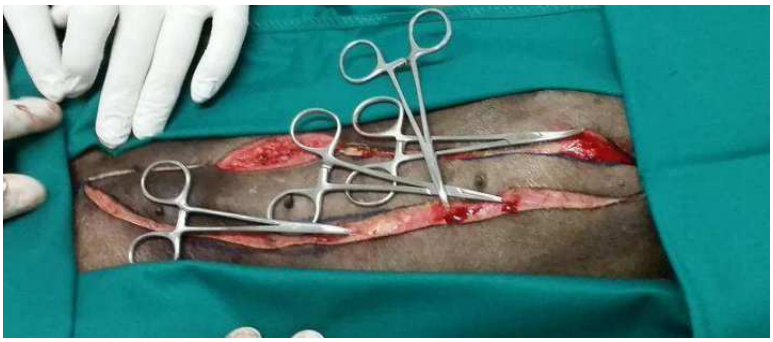

C)



Figura 5: A) demarcação dos contornos cirúrgicos; **B)** pinçamento e ligadura dos vasos; **C)** divulsão da cadeia mamária com o bisturi elétrico. (ARQUIVO PESSOAL, 2016)

Foram expostos e seccionados os ramos dos vasos torácico interno, torácico lateral e intercostal, bem como a artéria e veia epigástricas superficiais craniais à medida que aparecem durante a dissecção. Ao chegar à mama inguinal as dissecções são realizadas com mais cuidado para ligadura da artéria epigástrica superficial caudal (ver figura 6).

A)



B) 

Figura 6: A) artéria epigástrica superficial caudal; **B)** ligadura da artéria epigástrica superficial caudal. (ARQUIVO PESSOAL, 2016)

Ao término da ressecção das glândulas mamárias foram realizadas suturas de avanço empregadas com a finalidade de distribuírem a tensão, mobilizando a pele sobre o defeito e ancorando-a nos tecidos subjacentes além de contribuir com a eliminação do espaço morto. Para o tecido subcutâneo foi realizado sutura contínua padrão cushing e pele padrão simples separado (ver figura 7).

A 

B 

Figura 7: A e **B** (sutura do subcutâneo e pele). (ARQUIVO PESSOAL, 2016)

Após foi empregado curativo com iodo povidona, absorventes e roupa pós-operatória compressiva (ver figura 8). Para casa foi prescrito antibiótico (Enrofloxacina 100 mg) e anti-inflamatório (Meloxican de 0,5 mg) por um período de 10 e 5 dias respectivamente, após 10 dias foi realizada a retirada dos pontos operatórios.



Figura 8: Pós-operatório demonstrando uso de roupa cirúrgica compressiva. (ARQUIVO PESSOAL, 2016)

Paciente apresentou boa recuperação mantendo-se ativa, normorexia, normodipsia além de apresentar baixa secreção de seroma considerado uma das principais complicações pós-operatórias.

Considerações Finais

Durante o procedimento cirúrgico foi observado à retirada de uma margem de pele formando um espaço morto extenso. A realização de divulsão da pele facilita a aproximação das bordas não ocorrendo tensão excessiva, as suturas de avanço foram cruciais para aproximação das bordas e diminuição do espaço morto.

Conclui-se que os cuidados pós-operatórios como limpeza, administração de medicações foram cruciais para uma boa recuperação.

O uso da roupa cirúrgica permitiu uma boa compressão sendo dispensado o uso da bandagem. Paciente apresentou boa recuperação mantendo-se ativa, normorexia, normodipsia além de apresentar baixa secreção de seroma considerado uma das principais complicações pós-operatórias.

REFERÊNCIA BIBLIOGRÁFICA

CASTRO, Jorge Luiz Costa et al. **Princípios e Técnicas de Cirurgias Reconstrutivas da Pele de Cães e Gatos.** Curitiba: Medvep, 2015.

FOSSUM, Theresa Welch et al. **Cirurgia de Pequenos Animais.** 2. ed. São Paulo: Roca, 2005.

FRECCIA, Carina. **Dreno de sucção fechado em mastectomias unilaterais totais em cadelas.** 2015. 173 f. Dissertação (Mestrado) - Curso de Medicina Veterinária, Universidade do Estado de Santa Catarina, Lages, 2015.

GETTY, Robert. **Anatomia dos Animais Domésticos.** 5. ed. SÃo Paulo: Guanabara Koogan, 2008.

GUIMARÃES, Maria João Gonçalves. **Pesquisa da interação entre a expressão do egfr e da cox-2 nos tumores de mama da cadela.** 2012. 83 f. Tese (Doutorado) - Curso de Medicina Veterinária, Universidade do Porto, Portugal, 2012. Disponível em: <https://sigarra.up.pt/fmup/pt/pub_geral.show_file?pi_gdoc_id=598549>. Acesso em: 20 out. 2016.

KASPER, Priscila Natasha. **Aspectos evolutivos de neoplasmas mamários em cadelas nos diferentes tratamentos cirúrgicos: Estudo retrospectivo.** 2015. 42 f. Dissertação (Mestrado) - Curso de Medicina Veterinária, Universidade Federal de Santa Maria, Santa Maria, 2015. Disponível em: <http://w3.ufsm.br/ppgmv/images/dissertacoes2015/Priscila Kasper.pdf>. Acesso em: 19 out. 2016.

OLIVEIRA, André Lacerda de Abreu. **Técnicas Cirúrgicas em Pequenos Animais.** Rio de Janeiro: Elsevier, 2012.

QUEIROZ, Rafael Alexandre et al. **Mastectomia parcial ou radical como tratamento de neoplasia mamária em cadelas e gatas atendidas no hospital veterinário.** Recife: Jepex, 2013. Disponível em: <http://www.eventosufrpe.com.br/2013/cd/resumos/R0732-1.pdf>. Acesso em: 27 set. 2016.

SÁ, Simone Scarpin de; REPETTI, Cláudia Sampaio Fonseca. Carcinoma inflamatório mamário canino – Revisão de literatura. **Acta Veterinaria Brasilica,** 2011, v. 5, n. 1, p.8-14, 2011. Disponível em: <http://revistas.bvs-vet.org.br/avb/article/viewFile/7433/7665>. Acesso em: 23 ago. 2016.

SAKAMOTO, Silmara Sanae. **Identificação de elementos traço em tumores de mama de cadelas e sua correlação com histopatologia e prognóstico de vida.** 2011. 92 f. Tese (Doutorado) - Curso de Medicina Veterinária, Universidade Estadual Paulista, Araçatuba, 2011. Disponível em: <http://repositorio.unesp.br/bitstream/handle/11449/94699/sakamoto_ss_me_araca.pdf?sequence=1>. Acesso em: 20 out. 2016.

TOBIAS, Keren M.. **Manual de Cirurgia de Tecidos Moles em Pequenos Animais.** São Paulo: Roca, 2011.