EXPRESSÃO DE MASTÓCITOS EM MODELO MURINO DE CARCINOGÊNESE MAMÁRIA: UM ESTUDO HISTOMORFOMETRICO

Mast Cells expression in murine breast carcinogenesis model: a histomorphometric study

http://dx.doi.org/10.21116/2019.6

NEVES, Pedro Alvaro
Faculdade São Leopoldo Mandic

FERREIRA, Heloisa Helena de Araújo
Faculdade São Leopoldo Mandic

RENNÓ, André Lisboa[1,2]
Centro Universitário de Jaguariúna,
Faculdade São Leopoldo Mandic

RESUMO: Câncer de mama é a neoplasia mais comum nas mulheres e a principal causa de óbito dentre as malignidade do sexo feminino. Recentes estudos demonstraram que mastócitos estão ligados ao prognóstico e ao grau histológico. Mastócitos são células que participam do sistema imunológico que contem numerosos grânulos citoplasmáticos. Este trabalho teve como objetivo investigar parâmetros histomorfometricos de mastócitos em modelo de câncer mamário induzido quimicamente por DMBA em murinos. Observou-se desenvolvimento de neoplasia mamária mista (carcinoma ductal, papilífero e tumor filoide), com grau histológico bem diferenciado. Houve um aumento do número de mastócitos nas lesões neoplásicas em relação à áreas sem lesão. Os mastócitos se distribuem em aglomerados ou em fila indiana nas áreas estromais adjacentes às regiões epiteliais e no tumor filoide. Não observou-se correlações médias ou fortes do número de mastócitos com volume tumoral, índice mitótico, percentagem de necrose e componente ductal. Conclui-se que modelo de carcinogênese por DMBA desenvolve tumores mamários mistos, com abundância em mastócitos que não se relaciona-se com variáveis de prognóstico, mas possivelmente está ligada ao processo inflamatório local neoplásico.
Palavras-Chaves: Câncer de Mama ; DMBA; Mastócitos

ABSTRACT : Breast cancer is the most common cancer in women and the leading cause of death among female malignancies. Recent studies have shown that mast cells are linked to prognosis and histological grade. Mast cells are cells that participate in the immune system that contain numerous cytoplasmic granules. This study aimed to investigate mast cell histomorphometric parameters in a model of chemically induced DMBA-induced breast cancer in mice. Mixed mammary neoplasia (ductal carcinoma, papillary carcinoma and phyloid tumor) developed, with a well-differentiated histological grade. There was an increase in the number of mast cells in neoplastic lesions in relation to areas without lesion. Mast cells are distributed in clumps or in an Indian queue in the stromal areas adjacent to the epithelial regions and in the phyloid tumor. There were no medium or strong correlations of mast cell number with tumor volume, mitotic index, necrosis percentage and ductal component. It is concluded that DMBA carcinogenesis model develops mixed mammary tumors, with abundance

in mast cells that is unrelated to prognostic variables, but possibly linked to the local neoplastic inflammatory process.

Keywords: Breast Cancer; DMBA; Mast cells

1. INTRODUÇÃO

O câncer de mama afeta mais de 1,38 milhões de mulheres por ano, sendo a neoplasia mais comum nas mulheres e a principal causa de óbito dentre as malignidades do sexo feminino no mundo todo (Martin et al., 2014). A heterogeneidade e a complexidade molecular do câncer de mama dificultam estratégias terapêuticas de prevenção e tratamento da doença e ao menos, 25% dos casos de neoplasias mamária tem algum tipo de resistência terapêutica (Martin et al., 2014).

Nos carcinomas, a transformação maligna é causada em partes por múltiplas mutações genéticas (Hernandez-Aya and Gonzalez-Ângulo, 2011). No carcinoma mamário o envolvimento dos oncogenes ainda não é muito bem esclarecido, porém, há evidencias de mudanças nos protoncogeneses e nos genes supressores de tumores (Hernandez-Aya and Gonzalez-Ângulo, 2011).

A transformação de uma célula epitelial mamária em uma célula cancerosa envolve diversos processos com alterações nos sinais intracelulares de vias de transdução adquirindo a célula maligna uma maior sobrevivência e um aumento dos fatores de crescimento (Hernandez-Aya and Gonzalez-Ângulo, 2011). Obesidade, dieta, resistência periférica à insulina acompanhada com hiperinsulinemia, sedentarismo, período pré-menopausa, fatores hormonais, socioeconômicos e genéticos são citados como fatores de risco de desenvolvimento de neoplasias mamárias (Macciò and Madeddu, 2011). Para o controle do câncer de mama é necessário medidas de prevenção, que depende da identificação e de determinantes para a doença, no requisito de iniciação e promoção neoplásica (Barros et al., 2004).

Pesquisas recentes demonstraram a importância de mastócitos no prognóstico do câncer mamário com correlação ao grau histológico e prognóstico (KESER et al., 2017; CIMPEAN et al., 2017; FAUSTINO-ROCHA et al., 2017; APONTE-LOPES e tal., 2018; FAKHRJOU et al., 2017). Mastócitos são células imunológicas que atuam no sistema inato e adaptativo associadas nas reações

alérgicas e infecções parasitárias (Glajacar et al., 2017; Keser et al., 2017). Esta célula imunológica contém numerosos grânulos como heparina, histamina, proteases e fatores de crescimento que são liberados quando há ativação celular contribuindo para reparos teciduais e em processos de angiogênese (Glajacar et al., 2017).

Mastócitos são uma das primeiras células imunológicas a se infiltrarem em neoplasias e podem promover ou diminuir o crescimento tumoral (Glajacar et al., 2017). No câncer mamário, mastócitos podem estar presentes em diversos subtipos e diversos estudos demostram resultados antagônicos como (1) correlação de maior número de células como um bom fator de prognóstico (Glajacar et al., 2017) ou (2) correlação do número celular com metástases e angiogenêse (Keser et al., 2017; Faustino-Rocha et al., 2017; Cimpean et al., 2017).

Pela importância fisiopatológica em neoplasias, mastócitos podem ser potenciais alvos terapêuticos e indicativos preditivos para diagnóstico (Varrichi et al., 2017; Cimpean et al., 2017).

O objetivo do presente trabalho é caracterizar e identificar parâmetros histomorfometricos de mastócitos em modelo de câncer mamário induzido quimicamente em murinos.

2. METODOLOGIA

2.1 Animais e indução tumoral

Doze (12) ratas fêmeas virgens Sprague-Dawley provenientes do CEMIB-Unicamp, pesando entre 200-300g serão adaptadas ao Biotério do Departamento de Farmacologia-Unicamp e submetidas a protocolo de indução química de carcinoma mamário. O protocolo experimental foi aprovado do comitê de ética em Pesquisa da Universidade Estadual de Campinas (CEUA-IB-Unicamp 2335-1).

As ratas foram alimentadas com ração para roedores e água “ad libitum” em ciclo fotoperiódico de 12 h claro e 12 h escuro, a 22 ± 2ºC. Induziu-se o carcinoma mamário através de uma única dose de 7,12-dimetilbenz(a)antraceno (100mg/Kg de animal, diluída em 1mL de óleo de soja) administrada intragastricamente por gavagem (Barros *et al*, 2004). Após a formação do primeiro

tumor palpável (1 cm^3), os animais foram acompanhados por 14 dias consecutivos até a eutanásia.

2.2 Eutanásia e exérese dos tumores

Ao fim do protocolo de tratamento, os animais foram anestesiadas com xilazina (10 mg/kg), ketamina (75 mg/kg) e, em seguida, submetidas a eutanásia por aprofundamento anestésico. Foram ressecados todos pares de mamas. O volume tumoral considerado neste estudo foi calculado a partir da mensuração dos 3 eixos (largura, comprimento e altura) a partir da estimativa de volume pela fórmula [(a x b x c)π]/6.

Fixou-se o produto das ressecções em formalina 10% tamponada e processou-se o protocolo histológico de rotina para inclusão em parafina. Cortes histológicos de 4-5µm foram corados em hematoxilina-eosina e azul de toluidina (para avaliação de mastócitos).

2.3 Histomorfometria

A análise das lâminas foi realizada manualmente por dois observadores experientes em microscópico de luz Nikon Eclipse Ci-S acoplado na câmera Infinity I. Utilizou-se o software Image J (EUA) para quantificação celulares e análises morfométricas.

Através das lâminas coradas por hematoxilina-eosina classificou-se os subtipos histológicos pontuando grau tubular, nuclear. O índice mitótico foi verificado através da contagem de mitoses em dez campos de grande aumento (400x). O grau histológico foi verificado pela pontuação das variáveis analisadas através da percentagem de índices tubulares, avaliação de atipia nuclear e índice mitótico seguindo o método de Scarf-Bloom-Richardson (SBR) (Aquino et al., 2017). Considerou-se grau histológico 1 bem diferenciado (soma 3-5 escores), grau histológico 2 moderadamente diferenciado (soma de 6 a 7 escores) e grau 3 pouco diferenciado (soma de 8 a 9 escores) (Aquino et al., 2017).

A percentagem de necrose tumoral foi estimada a partir da análise de três campos aleatórios, sob o aumento em microscopia óptica de 100x com resultado dado em percentagem positivo por área analisada.

Os mastócitos foram analisados pelas lâminas coradas por azul de toluidina, quantificados pela média de dez campos de grande aumento

(hotspots, 400x) (Keser et al., 2017). Quantificou-se mastócitos em áreas mamárias neoplásicas e não neoplásicas.

2.4 Análise estatística:

Para a análise estatística utilizou-se programa Graph Pad Prism 8 (versão 8.2) para IOS. As variáveis de número de mastócitos versus porcentagem carcinoma ductal, índice de mitose, e percentagem necrose foram correlacionadas e analisadas por regressão linear para obtenção do valor de R. Os demais dados comparados utilizou-se test t e valores de $p<0,05$ foram considerados significativos.

3. RESULTADOS

3.1 Análise anatomopatológica

Os animais desenvolveram tumores sólidos variando em ambas as linhas mamárias direita e esquerda. A média das neoplasias desenvolvidas foram de três tumores por animal, com volume médio 3 cm^3 por tumor. Não observou-se metástases ou outras lesões neoplásicas em outros sítios.

As neoplasias demonstram ser mistas, com mais de um subtipo histológico presente. Na figura 1 é possível observar os subtipos histológicos encontrados como carcinoma ductal (figura 1b), papilífero (figura 1c) e filoide (figura 1d), em comparação à áreas não neoplásicas (figura 1a). O subtipo histológico mais presente foi o carcinoma ductal com média de 70,55% das áreas com lesões. O subtipo papilífero representou 18,61% enquanto o tumor filoide 10,84% (tabela 1).

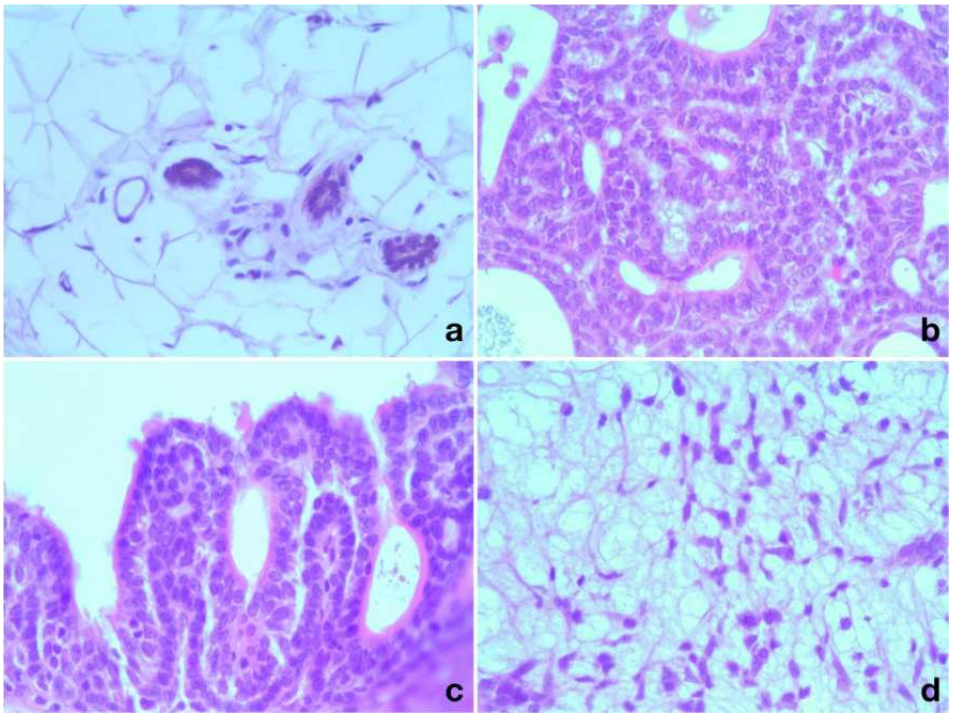

Figura 1. Subtipos histológicos das mamas de ratas Spreague-Dawley (a) Mama sem lesão (200x), (b) carcinoma ductal (400x), (c) papilífero (400x) e (d) filoide (400x). Coloração hematoxilina e eosina.

Tabela 1. Porcentagem do subtipos histológicos encontrados nas amostras (carcinoma ductal, carcinoma papilífero e tumor filoide) das amostras analisadas.

	Carcinoma Ductal	Carcinoma Papilifero	Tumor Filoide
Média da área	70,55%	18,61%	10,83%

Foi determinado a percentagem de necrose e o índice de mitose das amostras (tabela 2). O percentual médio necrose foi de 11,50% da área total. A média de mitoses por dez campos de grande aumento foi de uma célula por campo. Todas as amostras foram classificadas como grau histológico bem diferenciado, pelas características do grau tubular (estimado por meio da proporção entre os subtipos histológicos), grau nuclear (atipias, tamanho e número de nucléolos das células neoplásicas) e o baixo índice de figuras mitóticas.

Tabela 2. Características anátomo-patológicas das neoplasias: percentagem de necrose, índice mitótico, grau tubular, grau nuclear e grau histológico final.

	Média
Necrose	11,50%
Índice de Mitose	1 célula/campo
Grau Tubular	1 (escore)
Grau Nuclear	1 (escore)
Grau Histológico	1 (escore)

3.2 Análise de Mastócitos

Para a análise de mastócitos utilizou-se a coloração de azul de toluidina. A figura 2 ilustra a presença de mastócitos no tecido mamário sem lesão (figura 2a) e com lesão (figura 2b, 2c e 2d). Os mastócitos são corados em roxo, principalmente pelos grânulos citoplasmáticos, facilitando sua identificação e quantificação. Os mastócitos estão presentes nas áreas estromais, circulando as áreas epiteliais (figura 2b) ilhados ou em fila indiana (figura 2d). Em áreas filoides

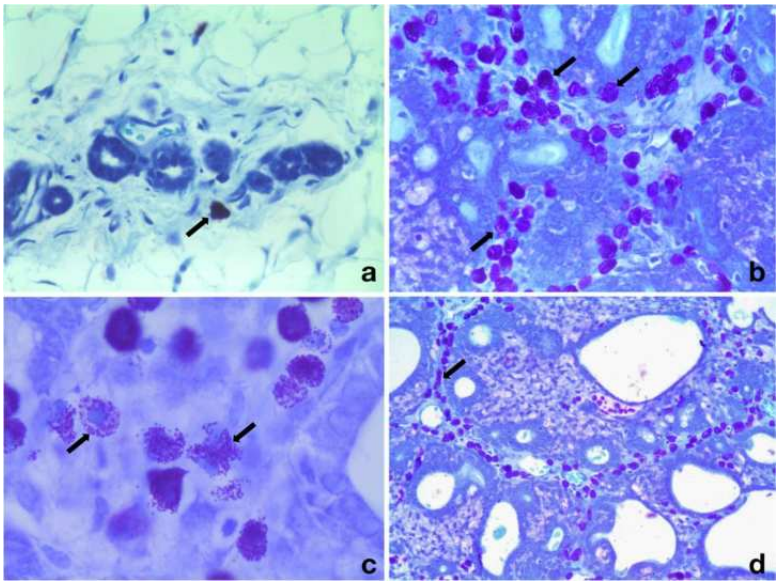

os matóscitos foram encontrados na borda e interior do termo (figura 3).

Figura 2. Distribuição e característica morfológica de mastócitos no tecido mamário. (a) Mama sem lesão 400x, (b) carcinoma ductal 400x, (c) mastócitos em processo de degranulção (1000x) e (d) mastócitos em fila-indiana (200x). Coloração azul toluidina, setas= mastócitos.

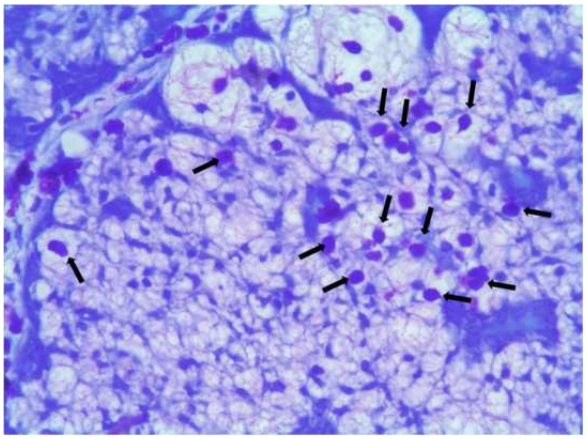

Figura 3. Distribuição de mastócitos no tumor filoide. Tumor filoide e a presença de mastócitos, coloração azul toluidina, 400x. Setas= mastócitos.

Houve diferença significativa de número de mastócitos em áreas com lesão neoclássica (45,84 células/campo) versus áreas mamárias sem lesão ou

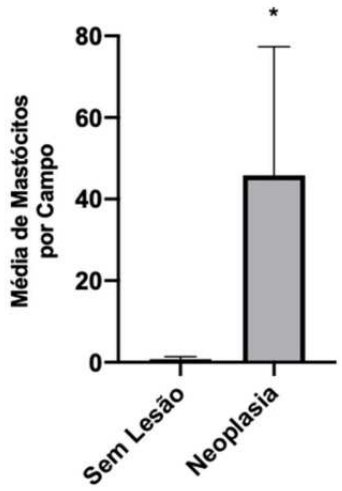

atipias celulares (0,73 células/campo) (figura 4)

Figura 4. Análise quantitativa de mastócitos. Média de dez campos de grande aumento de mastócitos em áreas sem lesão e com neoplasia. As barras

representam as médias +- desvio padrão (n=12). *p<0,03 (teste t, bonferroni) comparado ao grupo sem lesão.

Analisou-se a correlação entre a média de mastócitos por campo com volume tumoral, componente ductal, necrose e índice de mitose. Observa-se correlações baixas positivas com componente ductal e necrose e negativa com volume tumoral e índice de mitose.

Tabela 3. Correlação (r) e significância estatística (p) entre a média de mastócitos por campo de grande aumento e volume tumoral, média percentual carcinoma ductal, porcentagem de necrose e índice de mitose.

Variáveis	Média de Mastócitos/Campo
Volume Tumoral	r= -0,2581 p= 0,3945
Componente Ductal	r= 0,1434 p= 0,6403
Necrose	r= 0,4122 p= 0,1616
Índice Mitótico	r= -0,3978 p= 0,2257

4. DISCUSSÃO E CONCLUSÃO

Câncer de mama é a neoplasia mais frequente no sexo feminino, podendo atingir de uma a cada dez mulheres no mundo (Alvarado et al., 2017). Modelos animais são utilizados como estratégia científica para gerar conhecimentos fisiopatológicos, propondo novos alvos terapêuticos (Alvarado, 2017). Tumores podem ser induzidos quimicamente com a administração de 7,12-dimetilbenz(a)antraceno (DMBA) ou N-nitroso-N-metilurea (NMU), sendo modelos complexos com diversas etapas da carcinogênese como iniciação, promoção e progressão (Peña et al., 2012). Este modelo de carcinogênese é muito utilizada e útil, pois reproduz um modelo próximo ao carcinoma gerado em humanos e microscopicamente os tumores dividem critérios próximos de malignidade (Peña et al., 2012; Barros et al., 2004). DMBA é um hidrocarboneto

poliaromático policíclico que ao ser metabolizado por oxidação e produz diol-epoxide, que se liga ao DNA criando pontos de mutações (Barros et al., 2004). O resultado da lesão no DNA é o aumento da expressão e de mutações no oncogenes Ras e c-erb B (Kaufmann et al., 2003). Estipula-se também, que o DMBA pode suprimir células do sistema imunológico, como o linfócito natural killer e diminuir concentrações séricas de imunoglobulinas, contribuindo para o desenvolvimento da neoplasia (Kaufmann et al., 2003).

O crescimento tumoral, metástases ou erradicação de tumores são dependentes de sinais externos recebidos através de células imunológicas e não imunológicas (Komi e Redegeld, 2019). A consequência final da ação destas células pode ser responsável pela progressão maligna (Komi e Redegeld, 2019). Nas amostras mamárias analisadas pelo modelo de carcinogênese de DMBA observou-se grande infiltrado de mastócitos na áreas ductais e papilíferas e em tumores filóides. Mastócitos são células que participam do sistema imunológico inato com ação direta em processos alérgicos e como células pró-inflamátorias em tumores, recrutando células do sistema inato (neutrófilos, eosinófilos e macrófagos) e do sistema adaptativo (linfócitos T e B) (Carpenco et al., 2019; Koni e Redelg, 2019). Estas células se diferenciam pelas células precursoras da medula óssea e tem capacidade de se proliferar mesmo após a maturação (Komi e Redelg, 2019).

A função destas células nas neoplasias ainda é controvérsia, pois (1) há associação com maior sobrevivência do paciente e (2) há indícios associados com grau histológico elevado (Okano et al., 2019). Pesquisas recentes demonstram a importância de mastócitos no processo inflamatório, no prognóstico do câncer mamário com correlação ao volume tumoral e grau histológico (Keser et al., 2017; Cimpean et al., 2017; Faustino-Rocha et al., 2017; Aponte-Lopes e tal., 2018; Fakhrjou et al., 2017). Fatores de crescimento vasculares (VEGF) e TGF-beta são liberadas pelo mastócitos contribuindo para processos de angiogênese e linfogênese (Okano et al., 2019; Carpenco et al., 2019). Além do câncer mamário, a literatura aponta aumento significativo destas células em melanomas, linfomas, tumores pancreáticos, de próstata e neoplasias esofágicas (Carpenco et al., 2019).

Glajacar et al., em sua pesquisa apresenta correlação da população de mastócitos com subtipos moleculares de câncer de mama. Há evidencias que

mastócitos podem auxiliar em processos para regredirem processos tumorais e em contrapartida contribuem para iniciação e progressão da doença (Varricchi et al., 2017). Outros estudos apontam aumento da densidade de mastócitos na mama após tratamento quimioterápico, sugerindo forte associação com melhora da imunidade tumoral (Okano et al., 2019).

No modelo utilizado em nosso estudo foi possível observar número relevante de mastócitos nas lesões neoplásicas mamárias. Mais frequentemente os mastócitos estavam agrupados em ilhas de dimensões variadas e extensas ou em fila indiana. Nas amostras foram possíveis observar processo inflamatório e sabe-se que estes processo crônico leva à proliferação dos mastócitos residentes, que auxilia na regulação da inflamação e atuam como coadjuvante da resposta imune no microambiente tumoral. Isto, explica parcialmente a presença destas células nas áreas tumorais analisadas.

Os mastócitos se concentraram na áreas estromais circulante aos tumores ductais e papilíferos. Todos os tumores analisados foram classificados como grau 1, baixo grau histológico. Os carcinomas ductais e papilares, correspondem mais de 70% dos casos de tumores mamários na clínica. Outros modelos de indução carcinogenese mamária em murinos com o N-metil-N-nitroureia (NMU) relatam alto índice de mastócitos em regiões semelhantes ao nosso estudo (Soares, 2012). Foram observados a presença de mastócitos próximos às áreas filoides. Tumores filoides são neoplasias fibroepiteliais raras, representando 0,3 a 1% de todos os tumores mamários (Vilela et al., 2014). Tumores filoides benignos apresentam baixa densidade de mastócitos em comparação ao tumores filoides malignos (Vilela et al.,2014).

A densidade de mastócitos é superior nas áreas neoplásicas que regiões sem lesão, sugerindo ação direta no tumor. Não observou-se correlações médias/fortes do número de mastócitos com volume tumoral, índice de mitose, necrose e percentagem de conteúdo ductal. Os parâmetros analisados são utilizados para caracterizar prognóstico e grau histológico. A baixa correlação de mastócitos com estes parâmetros não indica uma aparente ação direta destas células no crescimento e desenvolvimento do tumor, mas possivelmente em outros processos fisiopatológicos não avaliados neste estudo.

Conclui-se que a indução de tumores da mama, induzidas por DMBA leva ao surgimento de neoplasias próximas às humanas, sendo maioritariamente

carcinomas ductais, papilíferos e tumor filoide. A forte presença de mastócitos relacionam-se com resposta inflamatório crônica em áreas neoplásicas, sem correlações aparentes com volume tumoral, porcentagem ductal, índice mitótico e percentual de necrose.

5. REFERÊNCIAS BIBLIOGRÁFICAS

AQUINO RGFD, Vasques PHD, Cavalcante DI, Oliveira ALDS, Oliveira B, Pinheiro, LGP. Carcinoma ductal invasor: relação de características anatomopatológicas com a presença de metástases axilares em 220 casos. **Revista do Colégio Brasileiro de Cirurgiões.** 2017; 44(2), 163-170.

BACCHI CE, Prisco F, Carvalho FM, Ojopi EB, Saad EV. Potential economic impacto f the 21-gene expression assay on the treatment of breast cancer in Brazil. **Rev. Assoc.** Med. Bras. 2010; 26:

BARROS ACSD, Muranaka ENK, Mori LJ, Pelizon CH, Iriya K, Giocondo G, Pinnoti JA. Inducion of experimental mammary carcinogenesis in rats with 7,12-dimethylbenz(a)anthracene. **Revista do Hospital de Clínicas da Faculdade de Medicina de São Paulo.** 2004; 59: 257-261.

CARPENCO E, Ceausu RA, Cimpean AM, Gaje PN, Saptefrati L, Fulga V, David V, Raica M.Mast cells as an indicator and prognostic marker in molecular subtypes of breast cancer. **In vivo**. 2019, 33: 743-748.

CIMPEAN AM, Tamma R, Ruggieri S, Nico B, Toma A, Ribatti D. Mast cells in breast cancer angiogenesis. **Clinical Reviews in Oncology / Hmeatology**. 2017 ; 115: 23-26.

COSTA I, Solanas M, Escrich E. Histopathologic characterization of mammary neoplastic lesion induced with 7,12 dimethylbenz(a)anthracene in the rat. **Arch Pathol**. Lab. Med. 2002; 126: 915-927.

FAUSTINO-Rocha AI, Gama A, Oliveira PA, Vanderperren K, Saunder JH, Pires MJ, Ferreira R, Ginja M. Modulation of mammary tumor vascularization by mast cells: ultrasonographic and histopathological approaches. **Life Sciences**. 2017 ; 176: 35-41.

GAUTHAMAN K, Fong CY, Bongso. Statins, stem cells, and cancer. J. of **Cellular Biochemistry.** 2009; 106: 975-983.

GLAJCAR A, Szpor J, Pacek A, Tyrak KE, Chan F, Streb J, Hodorowicz- Zaniewska DH, Okon K. The relationship between breast cancer molecular subtypes and mast cell population in tumor microenvironment. **Virchows Arch**. 2017 ; 470:505- 515.

HERNANDEZ-Aya LF, Gonzalez-Ângulo AM. Targeting the phosphatidylinositol 3-kinase signalingpathways in breast cancer. 2011; 16: 404-414.

JOHNSON NB, Collins LC. Less common variants and mimics of DCIS. **Surgical Pathology.** 2012; 529-544.

KAGAMI SI, Kanari H, Suto A, Fujiwara M, Ikeda K, Hirose K, Watanabe N, Iwamoto I, Nakajima H. Hmg-CoA reductase inhibitor simvastatin inhibits proinflammatory cytokine production from murine mast cells. Int. **Arch. Allergy Immunol**. 2008; 146: 61-66.

KAUFMANN Y, Kornbluth J, Feng Z, Fahr M, Schaefer RF, Klimberg S. Effect of glutamine on the initation and promotion phases of DMBA-induced mammary tumor development. **Journal of Parenteral and Enteral Nutrition**. 2003; 27: 411- 418.

KESER SH, Kandemir NO, Ece D, Gecmen GG, Gul AE, Barisik NO, Sensu S, Buyukuysal C, Baru F.Relationship of mast cell density with lymphangiogenesis and prognostic parameters in breast carcinoma. **Kaohsiung Journal of Medical Sciences**. 2017 ; 33: 171-180.

KOMI DEA, Redegeld FA. Role of mast cells in shaping the tumor microenvironment. Clinical Reviews in Allergy and Immunology. 2019, online.

MACCIÒ A, Madeddu C Obesity, inflammation, and postmenopausal breast cancer: 17 therapeutic implications. **The Scientific World Journal.** 2011; 11: 2020-2036.

MARTIN HL, Smith L, Tomlinson DC. Multidrug-resistant breast cancer: current perspectives. Breast Cancer: **Targets and Therapy.** 2014; 6: 1-13.

OKANA M, Oshi M, Butash AL, Katsuta E, Tachibana K, Saito K, Okayama H, Peng X, Yan L, Kono K, Ohtake T, Takabe K. Triple-negative breast cancer with high levels of annexin A1 expression is associated with mast cell infiltration, inflammation, and angiogenesis. **International Journal of Molecular Sciences**. 2019, 20:1-11.

PEÑA D, Pontillo C, García MA, Cocca C, Alvarez L, Chiappini F, Bourguignon N, Frahm I, Bergoc R, Pisarev DK, Randi A. Alterations in c- Src/HER-1 and estrogen receptor alfa signaling pathways inmammary gland and tumours of hexachlorobenzene-treated rats. **Toxicology**. 2012; 293: 68-77.

RENNÓ AL, Alves-Junior M, Rocha RM, De Souza PC, De Souza VB, Jampietro J, Vassallo J, Hyslop S, Anhê GF, Schenka NGM, Soares FA, Schenka AA. Decreased expression of stem-cell markers by simvastatin in 7,12- dimethylbenz(a)anthracene (DMBA)- induced breast cancer. **Toxicol Pathol**. 2014.

SAHID MNA, Liu S, Kiyoi T, Maeyama K. Inhibition of the mevalonate pathway by simvastatin interferes with mast cell degranulation by disrupting the interaction between Rab27a and double C2 alpha proteins. **European Journal of Pharmacology**, 2017.

RODRIGUES, M. V. Análise Imuno-histológica de tumores da mama, induzidos quimicamente com N-metil-N-nitrosureia, em ratos Sprague-Dawley. Orientador: Carlos Lopes. 2012. 67 f. **Dissertação (Mestrado em Oncologia)** - Universidade de Porto, Porto, 2012.

VARRICHI G, Galdiero MR, Loffredo S, Marone G, Iannone R, Granata F. Are mast cells master in cancer?. **Frontiers in immunology.** 2017; 8: 1-13.

VILELA MH, de Almeida FM, Paula GM, Ribeiro NB, Cirqueira MB, Silva AL, Moreira MAR. Ki-67, CD10, CD34, p53, CD117, and mast cell content in the differential diagnosis of cellular fibroadenomas and in the classification of phyllodes tumores of the breast. **Int Journal of Surg Pathol**. 2014; 22(6): 485-491.