ASPERGILOSE E AVANÇOS NO SEU TRATAMENTO NA ÚLTIMA DÉCADA: UMA REVISÃO DE LITERATURA

Aspergillosis and advances in its treatment in the last decade: a literature review

SOUZA, Marcos Antônio Cavalari
Centro Universitário das Faculdades Associadas de Ensino (UNIFAE)

CASTRO, Paula Miranda
Centro Universitário das Faculdades Associadas de Ensino (UNIFAE)

GUERRA, Lucas Moreira
Centro Universitário das Faculdades Associadas de Ensino (UNIFAE)

MAGNO, Pedro Rafael Del Santo
Hospital e Maternidade Sepaco

RESUMO: A aspergilose invasiva (AI) continua sendo uma infecção fatal e de difícil tratamento em pacientes imunocomprometidos. O tratamento padrão mostra-se insuficiente para estes pacientes, muitas vezes prejudicando sua qualidade de vida devido a efeitos adversos, além do logo tempo de duração. Através de uma revisão de literatura utilizando as datas de base PubMed, Lilacs e MedLine, aceitando apenas artigos publicados no período de 2010 a 2020, e apenas aqueles em português ou inglês, sendo selecionados 23 artigos, dos quais 7 foram incluindos nessa revisão. Foi observada uma prevalência dos tratamentos com voriconazol, utilizado em seis dos sete estudos revisados, além de fazer parte do tratamento padrão brasileiro. Os estudos referentes ao tratamento de AI são heterogêneos, dificultando a comparação eficaz entre as publicações. São necessários ensaios clínicos controlados, randomizados e multicêntricos bem projetados para abordar adequadamente a questão da utilidade das abordagens utilizadas no Brasil. Ademais, terapias combinadas apresentam-se das mais diversas formas, sendo necessária evidências cumulativas que apoiam o uso de terapia antifúngica combinada na AI, pois elas ainda são conflitantes e de força moderada.

Palavras-chave: Aspergilose; Tratamento; Patologia.

ABSTRACT: Invasive aspergillosis (IA) remains a fatal and difficult to treat infection in immunocompromised patients. The standard treatment is insufficient for these patients, often impairing their quality of life due to adverse effects, in addition to the extensive treatment time. Through a literature review using the base dates PubMed, Lilacs and MedLine, accepting only articles published from 2010 to 2020, and only those in Portuguese or English, with 23 articles selected, of which 7 were included in this review. There was a prevalence of treatments with voriconazole, used in six of the seven studies reviewed, in addition to being part of the standard Brazilian treatment. Studies regarding the treatment of IA are heterogeneous, making it difficult to compare effectively between publications. Well-designed controlled, randomized and multicenter clinical trials are needed to adequately address the issue of the usefulness of the approaches used in Brazil. In addition, combined therapies come in many different forms, requiring

cumulative evidence to support the use of combined antifungal therapy in AI, as they are still conflicting and of moderate strength.

Key-words: Aspergillosis; Treatment; Pathology.

INTRODUÇÃO

A aspergilose é uma doença fúngica, de característica oportunística, causada por algumas espécies do gênero *Aspergillus*. Podem infectar tanto humano como diversos outros animais, sendo as espécies mais comum de colonização em humanos às *Aspergillus flavus*, *Aspergillus niger*, *Aspergillus nidulans*, *Aspergillus terreus* e dando destaque ao *Aspergillus fumigatus*, como principal responsável (Filho et al.,2005, p. 1094). Estes são os fungos mais comuns no planeta, estando presente no solo, adubo, materiais em decomposição, e até mesmo no ambiente hospitalar (Medença, et al, 2011, p. 124).

As infecções por Asperillus apresentam-se de diversas formas clínicas, dependendo de dois fatores: o órgão acometido e o estado imune do paciente. O fungo penetra o organismo através das vias respiratórias, e em hospedeiros normais, apresenta-se apenas como colonização. Em indivíduos imunologicamente comprometidos, os fenômenos mais comumente descritos na literatura variam desde rinite alérgica e asma, a quadros mais severos como pneumonite por hipersensibilidade e aspergilose broncopulmonar alérgica (Medença, et al, 2011, p. 124; Fishman et al, 2008).

Embora as taxas de mortalidade em pacientes com AI tenham diminuído nas últimas duas décadas com a substituição do anfotericina B desoxicolato (AmB-D) pelo voriconazol como primeira escolha, o tratamento permanece sub-ideal para os pacientes devido a eventos adversos e interações medicamentosas com drogas imunossupressoras. As opções terapêuticas eficazes são limitadas quando a infecção é estabelecida, contando com o status imunológico do hospedeiro para melhorar os resultados (Andes et al, 2016, p. 3398).

Existem poucos medicamentos disponíveis para o tratamento de AI, e cada um tem limitações significativas. As formulações de anfotericina B estão disponíveis há muitas décadas, porém os efeitos tóxicos da anfotericina B restringem seu uso clínico, apesar de sua atividade antifúngica de amplo espectro. Os triazóis de primeira e segunda geração aumentaram as opções

terapêuticas disponíveis, mas em geral são caracterizados por farmacocinética variável, toxicidade, resistência e interações medicamentosas que complicam a terapia. O tratamento com um agente antifúngico de amplo espectro pode minimizar os atrasos no fornecimento de terapia antifúngica eficaz, que muitas vezes são prejudiciais aos resultados clínicos (Nett & Andes, 2016, p. 5111).

Tendo em vista este contexto, este estudo tem como objetivo realizar uma revisão literária a cerca das produção cientificas que abordam o tratamento de AI publicados nos últimos 10 anos, comparando as taxas de sucesso e eficácia dos tratamentos.

MÉTODOS

Este artigo foi conduzido a partir de uma revisão sistemática da literatura, pesquisando nos bancos de dados PubMed, Lilacs e MedLine. Foram estipulados os períodos de publicação entre os anos de 2010 a 2020, aceitando apenas artigos em português e inglês. As palavras chaves utilizadas foram: therapeutics, therapy, drug therapy; aspergillosis, aspergillosis pathology. Os termos foram combinados randomicamente utilizando os termos e seus sinônimos através de operadores Booleanos. Os métodos utilizados estão resumidos no fluxograma 1.

Fluxograma 1 – Estudos incluídos e excluídos em cada etapa

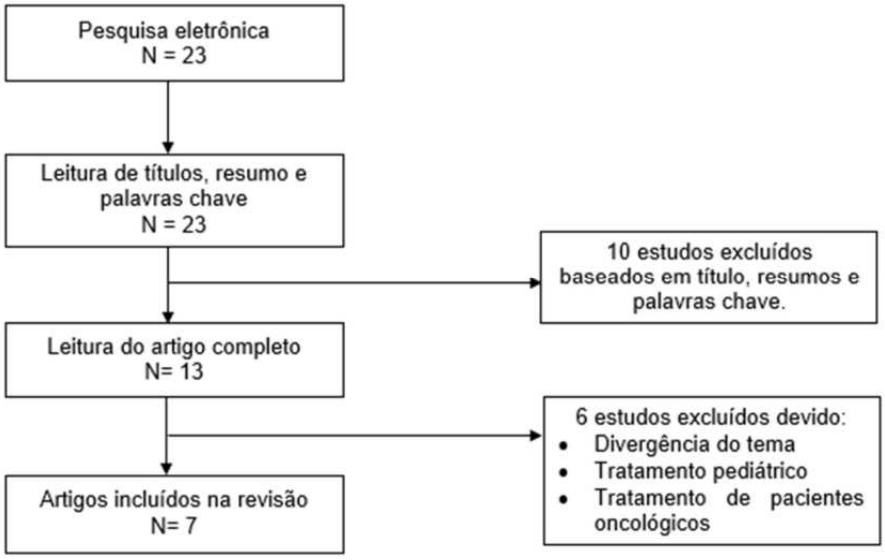

Fonte: Desenvolvido pelos autores

RESULTADOS

Tabela 1 – Resultados de cada estudo e suas respectivas características.

Autores/Ano	Tipo de Estudo	Grupo de estudo	Tratamento realizado	Resultados
Peghin, et al (2015).	Estudo observacional retrospectivo.	412 pacientes receptores de transplante de pulmão, maiores de 18 anos, acompanhados por 10 anos.	Tratamento profilático contra *Aspergillus spp.* recebendo 25mg de anfotericina B lipossômica nebulizada 3 vezes por semana pelos primeiros 60 dias, seguindo de 25mg uma vez por semana entre os dias 60 e 180, e 25mg uma vez a cada duas semanas para o resto da vida.	A incidência total de infecções por *Aspergillus spp.* foi de 14,3% e aspergilose invasiva foi de 5,3%. Em relação aos efeitos adversos e a tolerabilidade, apenas 12 pacientes apresentaram dificuldade respiratória transitória (1,9%), náusea (0,7%) e tontura (0,2%).
Wingard, et al (2010).	Ensaio Clínico randomizado, duplo-cego.	600 pacientes submetidos a transplante de células hematopoiéticas alogênicas mieloablativas receberam tratamento preventivo para infecção fúngica invasiva.	295 pacientes receberam tratamento com fluconazol, 400mg, uma vez ao dia. 305 receberam voriconazol, 200mg, duas vezes ao dia, VO. Quando não possível administração oral, foi utilizada via endovenosa com as mesmas doses. O tratamento foi seguido por 100 dias, ou 180 dias em pacientes de alto risco. Eles foram acompanhados pelo seguimento de 1 ano.	A taxa média de sobrevivência foi de 80,6% em 6 meses, e 69% em 12 meses. Após o marco de 180 dias após transplante, 55 pacientes desenvolveram infecção fúngica, e após 1 ano, 79. *Aspergillus* foi o patógeno mais frequente, 47% e 28% nos dias 180 e 365, respectivamente. A incidência acumulativa de infecções foi de 11,2% e 7,3% para fluconazol e voriconazol, em 180 dias; e de 13,7% e 12,7% em 365 dias. Não houve qualquer diferença referente a toxicidade medicamentosa em relação a ambas as drogas.
Schwartz, Reisman & Troke (2011).	Coorte Retrospectiva.	192 pacientes, dos quais 137 tinham infecção	Todos os pacientes foram tratados com doses iniciais de voriconazol 6mg/kg IV duas vezes ao dia. No dia 1 de acompanhamento as doses foram de	120 pacientes estavam infectados por *Aspergilus species* e 53 estavam associadas a *A. fumigatus*. A resposta positiva se

		confirmada e 55 com suspeitas clínicas de infecção fúngica no sistema nervoso central.	4mg/kg IV, a cada 12h. Os pacientes poderiam então mudar para 200mg VO, duas vezes ao dia.	apresentou em 48% dos casos, com uma duração média de tratamento de 93 dias. Pacientes pediátricos mostram uma resposta melhor do que os adulto (63% vs. 44%).
Beddley, et al (2013).	Coorte Retrospectiva.	361 pacientes transplantados diagnosticados com AI.	48 terapias foram empregadas neste estudo, sendo 64,5% delas monoterapias, com o voriconazol o antifúngico mais comumente utilizado (39,9%), seguido de anfotericina B com formulação lipídica (LFAmB) (33,5%). 61,8% dos pacientes mudaram a monoterapia inicial, com associação da caspofungina ao voriconazol, mais frequentemente. A porcentagem de pacientes com terapia alteradas foi similar entre o voriconazol (59,1%), LFAmB (55,1%) ou itroconazol (59,1%), mas foi maior naqueles pacientes que iniciaram com caspofungina (78,5%) ou anfotericina B desoxicolato (87,5%).	A média do tempo de tratamento após o diagnóstico de AI foi de 115 dias. Dentre os pacientes que sobreviveram pelo menos 6 semanas, a média foi de 162,1 dias. Mortalidade dentro de 6 semanas foi similar entre pacientes que receberam inicialmente monoterapia (30,6%) ou terapia combinada (28,8%), e menor do que naqueles que receberam terapia de resgate (40,6%). Mortalidade dentre as drogas iniciais recebidas foram similares: voriconazol (31,7%), caspofungina (29,1%), LFAmB (26,2%) ou itraconazol (35,7%).
Egerer, et al. (2012)	Coorte retrospectiva multinacional.	42 pacientes, dos quais 3 tinham AI confirmada e 39 eram casos suspeitos. Além disso, 41 tinham AI pulmonar e 1 AI traqueal.	O tratamento padrão de caspofungina adotado inicialmente foi 70mg no dia 1 e 50mg o dia 2. A duração média do tratamento foi de 11 dias. Monoterapia com caspofungina foi observado em 36 pacientes, e destes, 26 receberam terapia de resgate. Quando julgado necessário pela equipe de acompanhamento, foi associado uma terapia antimicotica. Aqueles que falharam a monoterapia, tiveram associação de com azois, polienos ou	Caspofungina foi adotada como primeira linha de tratamento em 26% dos casos, nos outros 74% foi associada com os seguintes medicamento: 25 pacientes utilizaram azois (9 posoconazol, 7 voriconazol e 6 fluconazol); 5 pacientes utilizaram polienos (2 anfotericina B em dispersão coloidal e 3 anfotericina B lipossomal); e 1 paciente utilizou outro antimicotico não mencionado. Dentre os 42 pacientes, 69% responderam ao

			outro antimicótico, escolhidos de acordo com a equipe médica.	tratamento, e dentre esses, 79% obtiveram uma resposta completa e 28% resposta parcial. A média de sobrevivência após o final do tratamento com Caspofungina foi de 83%. Durante o estudo, 7 pacientes (17%) morreram no hospital; todos os demais sobreviveram. Em nenhum paciente houve parada do tratamento com caspofungina devido a sua interação com outro medicamento.
Raad, et al. (2014)	Coorte Restrospectiva.	181 pacientes com neoplasias hematológicas e AI que receberam tratamento primário ou terapia de resgate com caspofungina, voriconazol ou a combinação de ambos.	O tratamento antifúngico primário foi definido como qualquer antifúngico administrado sozinho ou em combinação como primeiro regime sem ocorrer a troca deste antifungico. Terapia de resgate foi definida como qualquer regime administrado após 7 dias do tratamento primário e sendo feita a troca por outro antifúngico devido falha terapêutica. Para fins de análise, a terapia primária e de resgate consistiu em: 4 mg / kg de voriconazol a cada 12 horas após 6 mg / kg duas vezes ao dia no primeiro dia; uma dose de carga de 70 mg e depois 50 mg para caspofungina; ou ambos.	Os resultados da terapia primária apresentaram diferenças quando comparadas quanto ao tipo de câncer, transplante dentro e 1 ano anterior a infecção, uso de ventilação mecânica e profilaxia antifúngica. Caspofungina e terapia combinada eram mais utilizados em pacientes com leucemia (67% vs. 37% e 64% vs. 21%, respectivamente). Pacientes que utilizaram caspofungina eram mais propensos a ter utilizado ventilação mecânica do que aqueles que fizeram uso de voriconazol (40% vs. 8%). A eficácia e segurança das terapias primárias da caspofungina, voriconazol e terapia combinada foram associas a taxas de resposta de 27%, 47% e 55%, respectivamente. Na terapia de resgate as taxas de resposta foram 29% para caspofungina, 46% para voriconazol e 31% para combinação, e as taxas

				de mortalidade associadas a AI foram 47%, 17% e 34%, respectivamente.
Maertens, et al (2015)	Ensaio Clínico de fase 3, duplo-cego, multicêntrico global, em grupo comparativo	527 pacientes com provado ou possível infecção fúngica causada por *Aspergillus spp* ou outro fungo filamentoso.	Divisão randômica 1:1 entre os pacientes. Aqueles atribuídos ao tratamento com isavuconazol receberam sulfato de isavuconazônio 372mg (equivalente a isavuconazol 200mg) intravenoso três vezes ao dia nos dias 1 e 2, seguido de administração oral ou intravenosa de isavuconazol 200mg uma vez ao dia, e seguido em 12h de um placebo correspondente a partir do dia 3. Pacientes atribuídos ao tratamento com voriconazol receberam: 6mg/kg intravenoso duas vezes ao dia no dia 1, seguido de 4 mg/kg intravenoso duas vezes ao dia no dia 2. Voriconazol foi administrado via intravenosa (4mg/kg duas vezes ao dia) ou oral (200mg duas vezes ao dia) a partir do dia 3. Visitas de monitoração foram realizadas nos dias 3, 7, 14, 28, 42, 63, 84 (final do tratamento) e 4 semanas após final do tratamento.	A média do tratamento total para o isavuconazol foi de 45 dias e voriconazol foi de 47 dias. A mortalidade média do dia 1 ao 42 foi de 19% para isavuconazol e de 20% para o voriconazol. O estudo atingiu seu objetivo primário demonstrando a não-inferioridade do isavuconazol versus o voriconazol. A resposta ao tratamento for similar entre o isavuconazol e voriconazol (35% vs. 36%); respostas clínica, micológica e radiológicas ao final do tratamento foram semelhantes. Efeitos adversos atingiram pelo menos uma vez 96% daqueles recebendo isavuconazol e 98% recebendo voriconazol. Os cinco eventos mais comuns foram náusea, vômitos, diarreia, pirose e hipocalemia.

Fonte: Desenvolvido pelos autores

DISCUSSÃO

O tratamento atualmente realizado no Brasil para as formas de aspergilose invasiva (AI), infecções de seios da face, sistema nervoso central, cardiovascular, oculares e traqueobrônquicas é realizado com Voriconazol, dose de ataque = 6 mg/kg a cada 12 horas, por 24 horas, e manter 4 mg/kg a cada 12 horas. Ele dura pelo menos 3 meses, mas deve ser mantida enquanto a imunossupressão não for corrigida. A terapia alternativa é composta pela Anfotericina B lipossomal ou a Caspofungina (Al-Badriyeh, Liew, Stewart & Kong, 2008, p. 197; Lima, Campos & Nascimento, 2013, p. 205). Em nossa revisão, houve a prevalência dos tratamentos com voriconazol, utilizado em seis dos sete estudos revisados, no entanto possui maior taxa de toxicidade e interações medicamentosas do que outros da mesma família, como o fluconazol. O uso do voriconazol, ainda assim, permanece como a melhor escolha para tratamento, tanto profilático quanto primário, da infecção por *Aspergillus spp* (Wingard et al, 2010, p.5111).

Nesse estudo foi observado as dificuldades em se manter altas taxas de sucesso no tratamento farmacológico da AI, tanto pelo longo tempo de terapia quanto pelos efeitos adversos. Nos estudos com prescrição de anfotericina B[6,9,10], independente da formulação, foram associados a maiores incidências de efeitos adversos, sendo os mais incidentes a cefaleia, hipotensão, trombocitopenia e náusea, sendo descritos nos três estudos que utilizaram este medicamento (Peghin et al, 2010, p. 5111; Beddley et al, 2013, p. 128; Egerer et al, 2012). Quanto ao tempo da terapia, os estudos variam de períodos de inclusão, dificultando a comparação entre eles. No entanto, aqueles com maior tempo terapêutico, apresentaram também melhores resultados quanto a taxa de sobrevivência media do estudo (Peghin et al, 2010, p. 5111; Wingard et al, 2010, p. 5111; Maertens et al, 2016, p. 760)

Nenhum dos estudos analisados relataram a correção de imunossupressão, fator imprescindível no tratamento tanto de AI quanto de outras doenças fúngicas, que são características do estado de imunodepressão. Tal fator pode ser justificado pela característica das populações estudas, sendo a maioria candidatos a transplantes ou pacientes em período pós-operatório, logo, a imunossupressão é essencial para a eficácia do procedimento. Devido a

isto, a população observada torna-se limitada, restringido também a avaliação terapêutica.

Em conclusão, os estudos referentes ao tratamento de AI são heterogêneos, dificultando a comparação eficaz entre as publicações. O número limitado de estudos elegíveis não permitiu uma avaliação do risco de viés entre os estudos. Além disso, produção nacionais são limitas, fazendo com que dados de outros países sejam utilizados e medidas publicas discrepantes a realidade brasileira sejam criadas a partir destes dados. São necessários ensaios clínicos controlados, randomizados e multicêntricos bem projetados para abordar adequadamente a questão da utilidade das abordagens utilizadas no Brasil. Ademais, terapias combinadas apresentam-se das mais diversas formas, sendo necessária evidências cumulativas que apoiam o uso de terapia antifúngica combinada na AI, pois elas ainda são conflitantes e de força moderada.

REFERÊNCIAS

AL-BADRIYEH D, LIEW D, STEWART K, KONG DCM. Cost-effectiveness evaluation of voriconazole versus liposomal amphotericin B as empirical therapy for febrile neutropenia in Australia. **J Antimicrob Chemother** [periódico na internet]. 2008 [acesso em 10 jun 2020]; 63(1):197-208

ANDES D, et al. Drug-drug interaction associated with mold-active triazoles among hospitalized patients. **Antimicrob Agents Chemother.** 2016; 60:3398-406. doi: 10.1128/AAC.00054-16.

BADDLEY, et al. Antifungal therapy and length of hospitalization in transplant patients with invasive aspergillosis. **Medical Mycology**. 2013. 51(2), 128–135. doi:10.3109/13693786.2012.690108.

EGERER et al.: Caspofungin for treatment of invasive aspergillosis in Germany: results of a pre-planned subanalysis of an international registry. European **Journal of Medical Research.** 2012, 17:7.

FILHO, et al. Aspergilose cerebral em paciente imunocompetente. **Arq Neuropsiquiatr**. 2005; 63(4):1094-1098.

FISHMAN, et al. Fishman's Pulmonary Diseases and Disorders. 4ª edição. New York, 2008.

LIMA, S.A.M; BONFIM, J.S.A; CAMPOS, E.R; NASCIMENTO, A. Voriconazole and caspofungin versus amphotericin in the treatment of aspergillosis in high-risk patients: hematologic malignancies, febrile neutropenia or undergoing transplantation in general. **Boletim do Instituto de Saúde**. 2013. 14(2): 205-212.

MAERTENS, et al. Isavuconazole versus voriconazole for primary treatment of invasive mould disease caused by Aspergillus and other filamentous fungi (SECURE): a phase

3, randomised-controlled, non-inferiority trial. **Lancet.** 2016. Feb 20;387(10020):760-9. doi: 10.1016/S0140-6736(15)01159-9.

MEDENÇA, et al. Aspergilose pulmonar em paciente imunocompetente e previamente sadio. **Revista da Sociedade Brasileira de Medicina Tropical**. 2011; 44(1):124-126.

NETT J, ANDES D. Antifungal Agents: Spectrum of Activity, Pharmacology, and Clinical Indications. **Infect Dis Clin North Am.** 2016; 30:51-83.

PEGHIN, et al. 10 years of prophylaxis with nebulized liposomal amphotericin B and the changing epidemiology of Aspergillus spp. infection in lung transplantation. **Transplant International**. 2010 116 (24): 5111–5118. doi: 10.1111/tri.12679.

RAAD II, et al. Clinical experience of the use of voriconazole, caspofungin or the combination in primary and salvage therapy of invasive aspergillosis in haematological malignancies. **Int J Antimicrob Agents**. 2014, http://dx.doi.org/10.1016/j.ijantimicag.2014.08.012.

SCHWARTZ, S; REISMAN, A; TROKE, P.F. The efficacy of voriconazole in the treatment of 192 fungal central nervous system infections: a retrospective analysis. **Infection**. 2011 Jun;39(3):201-10. doi: 10.1007/s15010-011-0108-6.

WINGARD, et al. Randomized, double-blind trial of fluconazole versus voriconazole for prevention of invasive fungal infection after allogeneic hematopoietic cell transplantation. **Blood**. 2010. 116(24), 5111–5118. doi:10.1182/blood-2010-02-268151

SOBRE OS AUTORES:

Marcos Antônio Cavalari de Souza
Acadêmico de medicina no Centro Universitário das Faculdades Associadas – FAE
Email para contato: marcos.macaubal2015@gmail.com

Paula Miranda de Castro
Acadêmica de medicina no Centro Universitário das Faculdades Associadas – FAE
Email para contato: paulamiranda.medfae@gmail.com

Lucas Moreira Guerra
Acadêmico de medicina no Centro Universitário das Faculdades Associadas – FAE
Email para contato: lucasmguerra@hotmail.com

Pedro Rafael Del Santo Magno
Possui graduação em Medicina pela Universidade Federal de Santa Maria, especialista em clínica médica pelo Hospital São Paulo pela Universidade Federal de São Paulo.
Email para contato: pedro.rmagno@gmail.com